B|BRAUN
SHARING EXPERTISE

TRATAMIENTO DE HERIDAS

CASO CLÍNICO

Cierre de heridas por segunda intención

Caso clínico

Historia

Perra mestiza de 6 años de edad de 35 kg de peso.

Presenta una herida abierta de 5x5 cm aprox. de 1 hora de duración.

La herida se produce por un clavo y origina una herida en forma de “7“ con un flap de piel suturable.

En el momento de coger al animal para llevarlo a suturar, el propietario se da cuenta de que el animal se ha tocado la herida y ha rasgado el flap. En ese momento, ya no es viable suturar la piel.

Después de que el animal se tocara la herida, ésta se considera contaminada.

Caso clínico

Recepción del paciente

Herida después de tocarla el paciente con la boca.

Día 1

Herida limpia después de rasurar y eliminar los bordes necrosados y traumatizados.

Después de rasurar y eliminar bordes necróticos, se limpia la herida con Prontovet solución. La herida se irriga con una jeringa y aguja rosa para su limpieza. La herida contiene restos de tierra, hierba y pelos.

Caso clínico

Tratamiento inicial

Se inicia un tratamiento de cura de heridas por segunda intención:

- Limpieza de la herida cada 24 horas con Prontovet solución y cambio de vendaje.
- Aplicación de Prontovet gel y acolchado con apósitos de tejido-no-tejido.
- Vendaje suave con gasas para acolchar y venda cohesiva.
- Amoxicilina-clavulánico 22 mg/kg BID durante 7 días como prevención por considerar la herida contaminada.

Caso clínico

Seguimiento y complicaciones

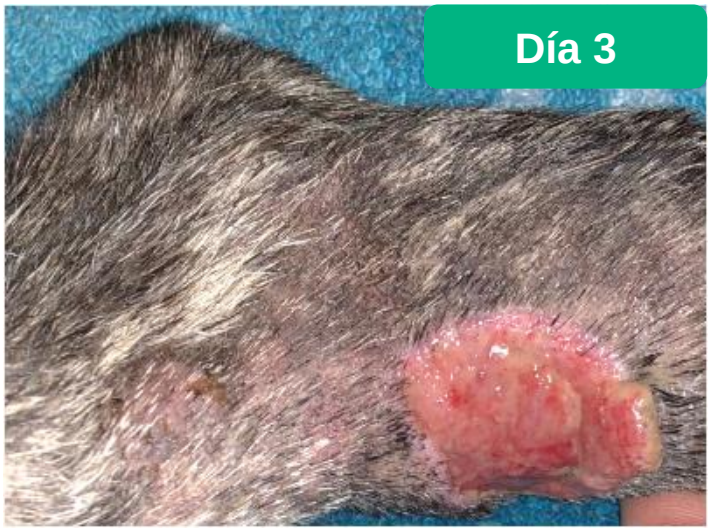

Se observa la herida de mayor tamaño, la aparición de tejido de granulación y formación de fibrina. La evolución no se considera favorable.

Caso clínico

Seguimiento y complicaciones

- El paciente se toca el vendaje y se lo arranca hasta 3 veces.
- No tolera el collar isabelino, se deprime y deja de comer.
- Se refuerza el vendaje con vendaje adhesivo y se plantea impregnarlo con Mordex para evitar la mordedura.

Caso clínico

Seguimiento y complicaciones

- La herida presenta tejido de granulación y fibrina adherida.
- Se aprecia un ligero retraso en la cicatrización y contracción de los bordes de la herida.
- Se irriga a presión con Prontovet solución para levantar la fibrina y desbridar.
- Se espacian los cambios de vendaje y curas cada 4 días.

El paciente deja de tocarse el vendaje una vez reforzado. Se generan pequeñas abrasiones en la piel debido al adhesivo del vendaje y se tratan con Prontovet solución para limpiar y Askina Barrier film como protector.

Caso clínico

Seguimiento y complicaciones

Día 8

- Se observa mayor contracción de los bordes de la herida y epitelización.
- Se limpia la herida con Prontosan Spray de una forma suave. Aplicación de Prontovet Gel.
- Las abrasiones debidas al vendaje se limpian y se cubren con una fina capa de Askina Barrier Film.
- Vendaje suave. La herida ya no molesta en exceso al paciente y puede dejarse el vendaje con venda cohesiva.
- Se pasan las curas a una vez por semana.

Caso clínico

Seguimiento y complicaciones

Día 15

- Se observa un mayor grado de epitelización y de contracción de los bordes.
- Se limpia la herida de forma suave con Prontosan Spray.
- Aplicación de Prontovet Gel.

Caso clínico

Seguimiento y complicaciones

Día 22

- Nuevo cambio de vendaje.
- Limpieza con Prontosan Spray.
- Aplicación de Prontovet Gel.
- Vendaje suave.

Caso clínico

Seguimiento y complicaciones

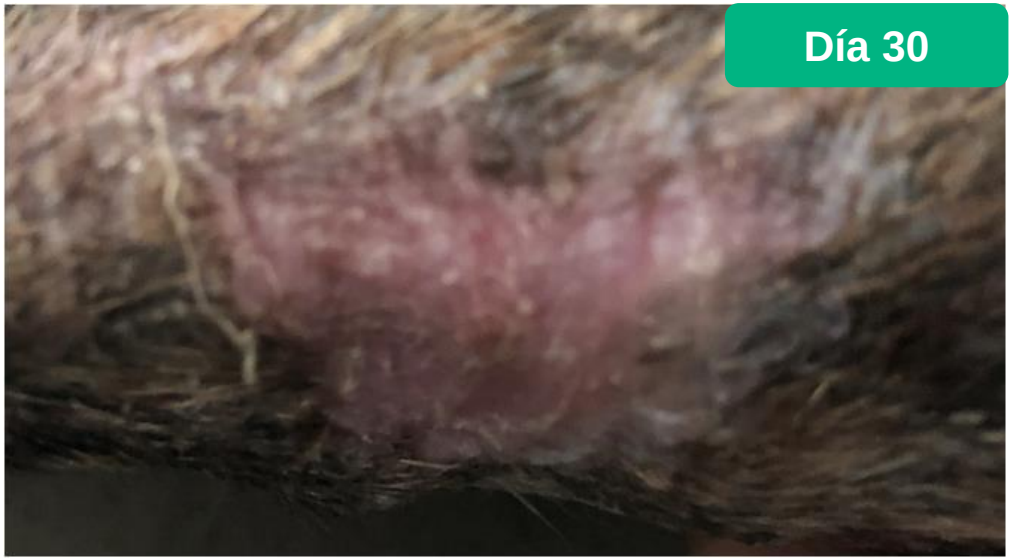

- Se retira el último vendaje.
- Se observa la herida completamente epitalizada.
- Se deja la extremidad al aire.

Caso clínico

Resumen

Caso clínico

Materiales

Código	Descripción	Unidades	Precio
400600	ProntoVet Gel 30ml	1	11,55
400601	ProntoVet Solución 350ml	10	122,19
400565	Prontosan Wound Spray	20	153,75
4002801	Askina Barrier film 28ml	1	10,4
TIH772020	Askina® Compress TNT 10 x 10 en 4 capas	2000	30
9058203	ASKINA HAFT AZUL 20M X 6CM	1	7,53
9058214	ASKINA HAFT AZUL 20M X 8CM	1	8,39
9058311	ASKINA HAFT COLOR VERDE 8 CM X 4 M	1	2,65
9058419	ASKINA HAFT COLOR AZUL 8 CM X 4 M	1	2,65
9058613	ASKINA HAFT COLOR AMARILLO 8 CM X 4 M	1	2,65