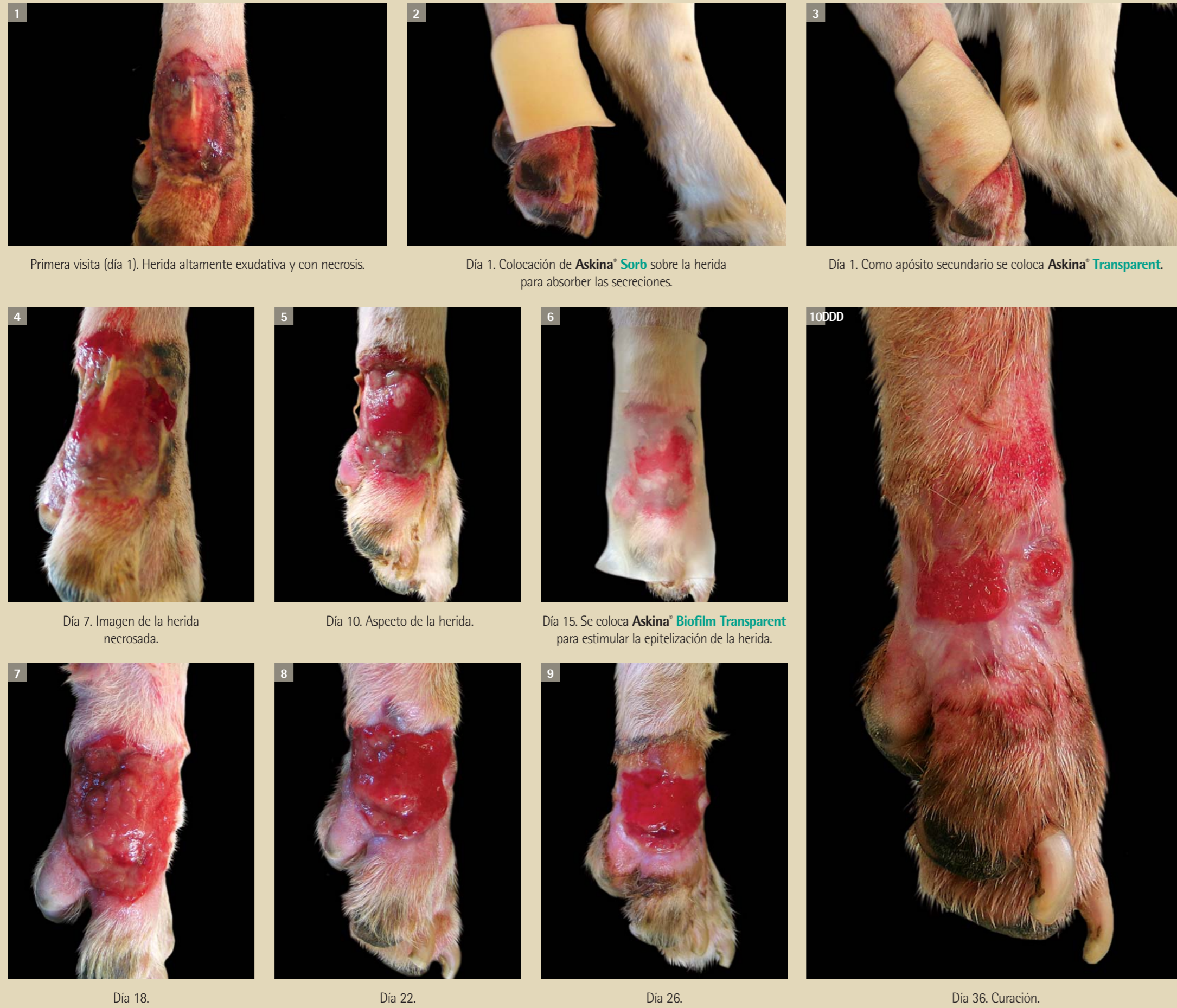


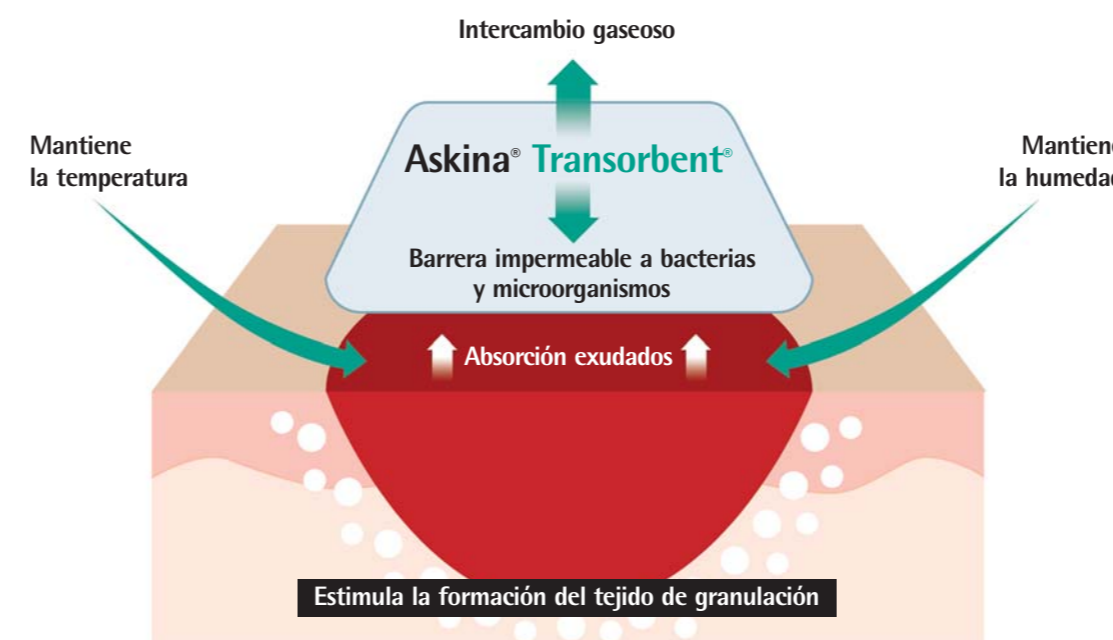
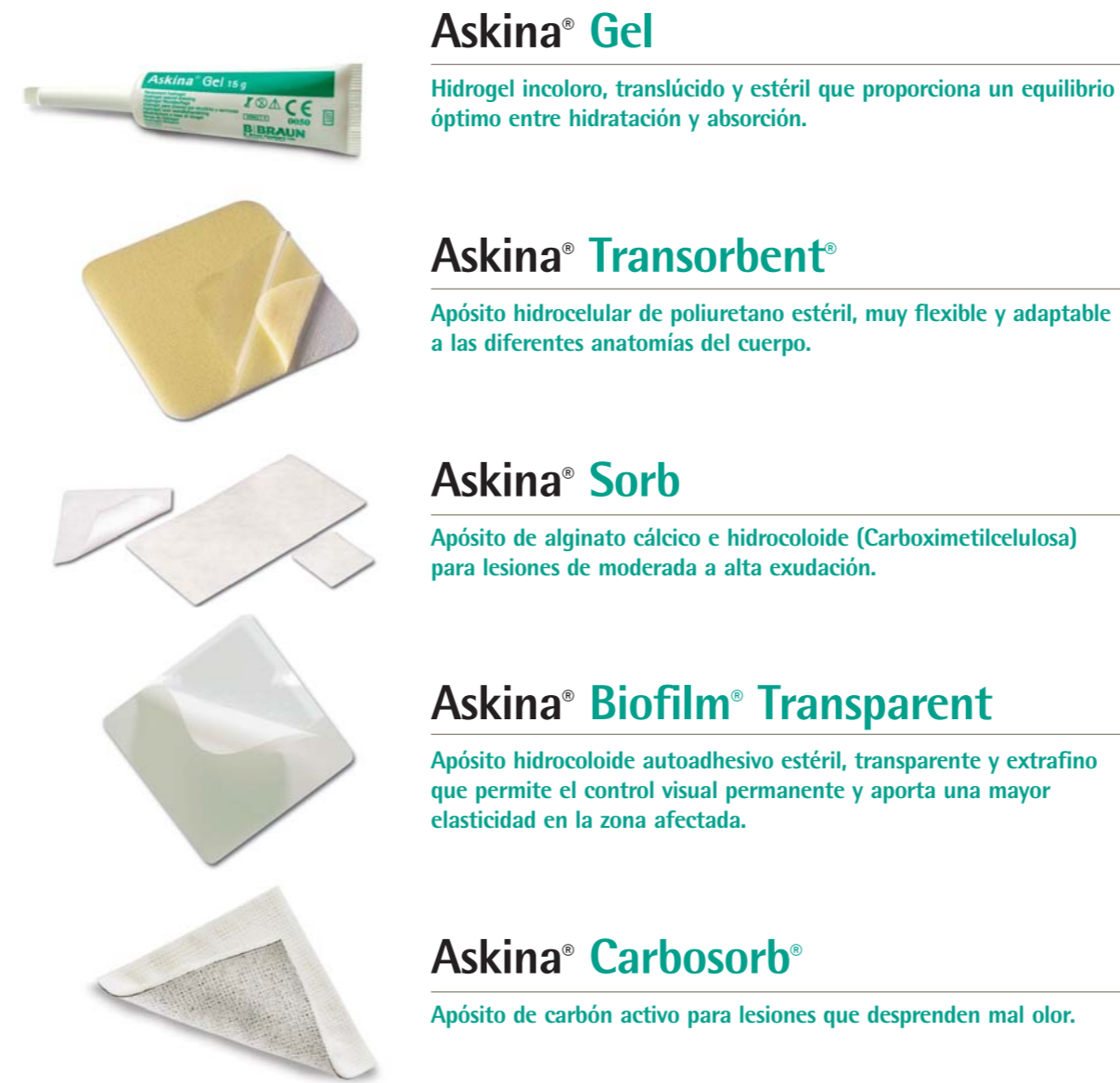Cicatrización con Askina® Crónica

Evolución de una herida necrosada

Paciente con nódulo en metatarso. Se extirpó quirúrgicamente. Debido a una excesiva tensión de las suturas causa necrosis y dehiscencia de puntos. Se trató los primeros 15 días con Askina® Gel y Askina® Transorbent®. Después se trató con Askina® Biofilm Transparent.

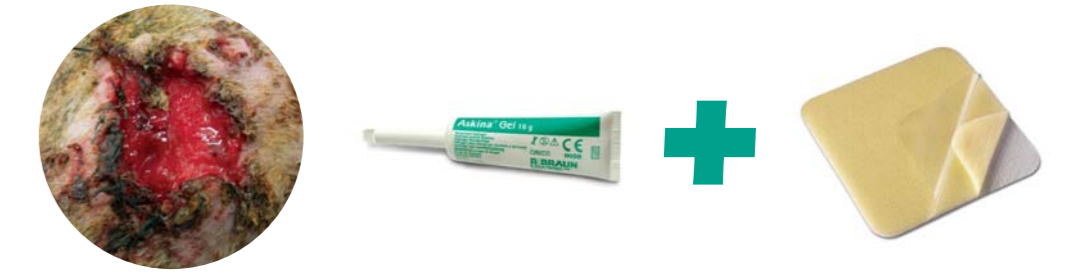

Apósitos Askina® Crónica para el tratamiento de heridas de difícil cicatrización

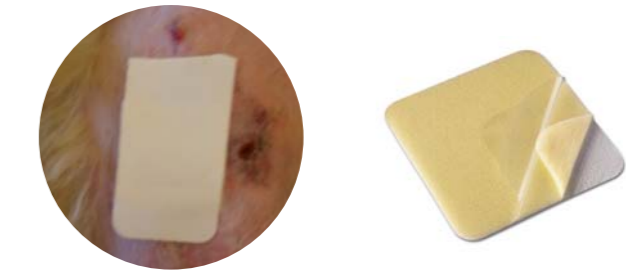


Tipos de heridas y su tratamiento

Herida necrosada



Herida ligeramente exudativa



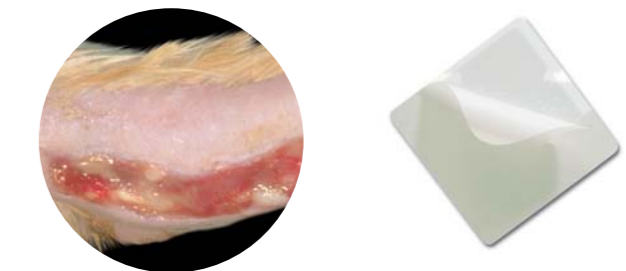Herida infectada altamente exudativa



Herida cavitada/fístula



Herida en fase de epitelización



Herida necrosada con mal olor



Fases de la cicatrización de una herida por 2ª intención

