



orthomed

IVOA

·Placa de artrodesis pancarpal·

Un desarrollo de IVOA

PCA

Guía del usuario

Introducción

La artrodesis pancarpal (PCA) es un procedimiento quirúrgico establecido para rescatar lesiones de otro modo irreparables del carpo canino. La cirugía implica la retirada del cartílago antes de la colocación de un injerto autólogo de hueso esponjoso y su posterior fijación mediante una placa de osteosíntesis. Normalmente la placa se aplica al dorso del extremo distal del radio, carpo-radial y tercer metacarpiano. Después de la cirugía, se recomienda de forma generalizada inmovilizar el miembro para proporcionar un soporte adicional durante la primera convalecencia.

Aunque normalmente exitosa, la técnica de PCA requiere de una alta cualificación técnica y las complicaciones no son infrecuentes. Dichas complicaciones pueden estar directamente asociadas a la cirugía o a la inmovilización, y son generalmente graves. Con el paso del tiempo, se ha prestado atención a técnicas quirúrgicas alternativas: las fijaciones externas son efectivas aunque técnicamente difíciles de aplicar y un segundo procedimiento anestésico/quirúrgico suele ser inevitable. La fijación utilizando una placa aplicada ventralmente es biomecánicamente más apropiada que la extensamente utilizada placa dorsal, aunque mucho más difícil de ejecutar. Se ha defendido también la colocación de la placa aplicada medialmente aunque requiere un considerable modelaje del implante y resulta en una artrodesis indeseablemente recta. Consecuentemente, la mayoría de cirujanos se inclinan por la modificación de la técnica tradicional utilizando la placa dorsal que, aunque imperfecta, es razonablemente eficaz. Aún así, queda un potencial considerable para mejoras a través de la constante evolución en el diseño de los implantes para PCA.

Consideraciones sobre el Diseño

En un perro normal en estación, el carpo tiene entre 10 y 15 grados de flexión. Aun así, una revisión de Whitelock, Dyce y Houlton (1999) muestra la obtención de unos excelentes resultados estéticos y funcionales con un ángulo de artrodesis de aproximadamente 8 grados. Utilizando los implantes para PCA existentes, conseguir un

ángulo de artrodesis aceptable implica tener que doblar la placa sobre el carpo. El moldeado del implante conduce a la pérdida de rigidez y fuerza de una placa que posteriormente quedará expuesta a una presión considerable, con lo cual un implante que consiga un ángulo de artrodesis de aproximadamente 8 grados sin la necesidad de ser moldeado, es probablemente la mejor opción.

El trabajo de Whitelock, Dyce y Houlton (1999) reveló que la fractura del tercer metacarpiano a causa del tornillo distal era la complicación más común, conllevando el fracaso de la artrodesis. Además, quedó demostrado que las placas que cubrían más del 50% del metacarpiano eran menos susceptibles de causar roturas, de forma que un implante que cubra una mayor proporción del metacarpiano es, por lo tanto, deseable.

Viguiet et al. (2001) demostraron a partir de miembros de cadáveres que las placas de artrodesis fallaban inevitablemente por fractura del tercer metacarpiano al soportar una carga incremental, de modo que un implante que uniera distalmente dos metacarpianos es, por lo tanto, deseable.

La incidencia de complicaciones de todo tipo relacionadas con el uso de la inmovilización, aunque no documentada, es considerable, por lo que un sistema de implantes que evite la necesidad de la inmovilización postoperatoria se considera deseable (Clark, Ferguson y Miller 2009).

Características del Diseño

Los implantes se fabrican a partir de acero inoxidable quirúrgico de grado 316LVM; identificados con número de lote y fabricados según la regulación ASTM, internacionalmente reconocida. Cada lote de materia prima es sometido a una prueba de corrosión intercristalina de acuerdo con la normativa ASTM A262. Hay cuatro implantes mayores (3,5/2,7mm) con distintas longitudes desde 110 a 140mm, y cuatro implantes menores (3,7/2,0mm) con diferentes longitudes desde 60 a 85mm.

Proximalmente, se diseñan 4 agujeros de 3,5mm (2.7 en los implantes pequeños). Dos de los agujeros son redondos y dos de ellos tienen forma oval para permitir la compresión del radio contra el hueso carpo-radial. En el centro se encuentra un solo agujero redondo en el que se colocará el tornillo del hueso carpo-radial. Todas las placas (en el mismo rango) son idénticas proximalmente – es la parte distal (metacarpiana) la que cambia en cuanto a su longitud dando lugar a una variación distal que permite la selección de una placa que proporcione una óptima cobertura de los huesos metacarpianos.

Distalmente, hay tres pares de agujeros para los tornillos. El par de agujeros proximal están cerca de la línea media en un ángulo de 10 grados, los dos agujeros del medio están ligeramente desplazados y angulados a 20 grados y el par de agujeros más distal está significativamente desplazado de la línea media y angulados a 30 grados. Estas modificaciones optimizan el contacto hueso-tornillo y se acomodan a la divergencia anatómica distal entre el tercer y el cuarto metacarpianos. La fijación biomecánica congruente del implante a lo largo de casi toda la longitud de dos metacarpianos minimizará el riesgo de fractura metacarpiana. Dos pequeños agujeros de 0,8mm perforan la placa permitiendo que una pequeña aguja de Kirschner o una aguja hipodérmica pueda pasar a través de la placa y el espacio entre el tercer y cuarto metacarpianos para definir y mantener la alineación precisa del implante.

La parte inferior del implante está suavemente moldeada sin “escalones” que generen tensiones. Proximalmente, una superficie inferior curva se ajusta al extremo distal del radio y al hueso carpo-radial. Distalmente, la superficie tiene forma de “quilla” para acomodar los caras dorsales del tercer y cuarto metacarpianos. Adicionalmente, la forma del implante está pensada para imponer un ángulo de artrodesis de aproximadamente 8 grados sin necesidad de doblar la placa.

Experiencia Clínica

En el momento de esta publicación se contabilizan cientos de intervenciones utilizando la técnica PCA Sin Inmovilización y han empezado a aparecer publicaciones acerca del exitoso uso de este implante (Clarke et al. 2009).

Referencias

Whitelock RG, Dyce J, y Hulton JEF. (1999) Metacarpal fractures associated with pan-carpal athrodesis in dogs, *Vet Surg* 28(1):25-30, 1999.

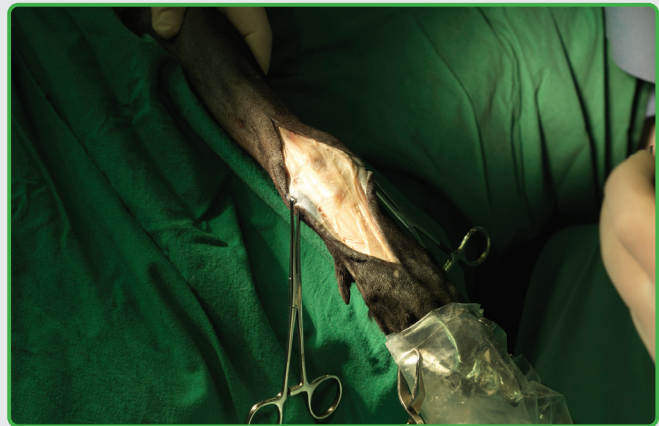
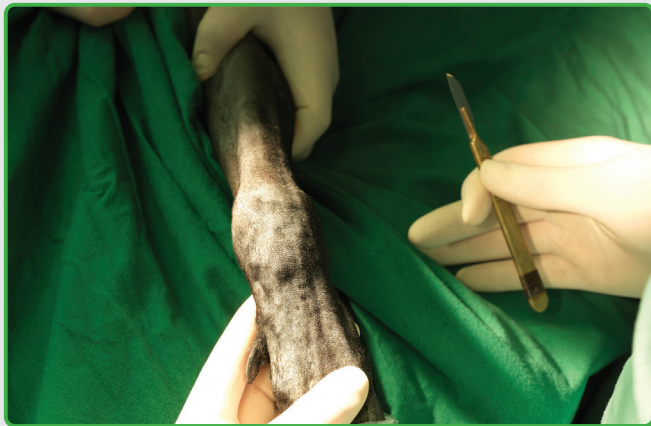
Viguier E, Znaty D, Medelci M, C Degueiearce (2001) *Eq Vet.J. Suppl.* (33) 32-35, 2001.

Clarke SP, Fergusson JF and Miller A. (2009) Clinical evaluation of Pancarpal Arthrodesis using a CastLess Plate in 11 dogs. *Vet Surg* 38:852-860, 2009.

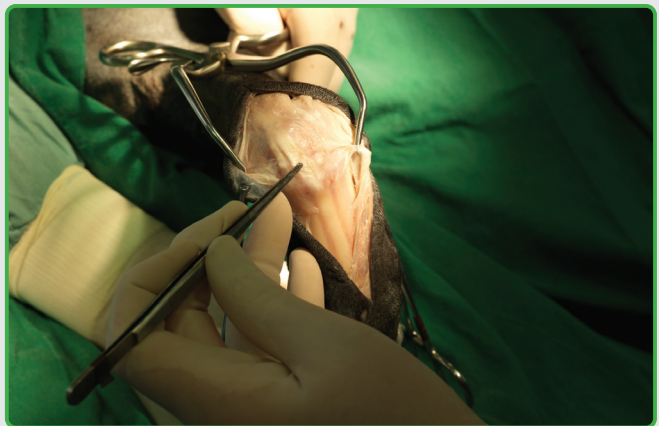
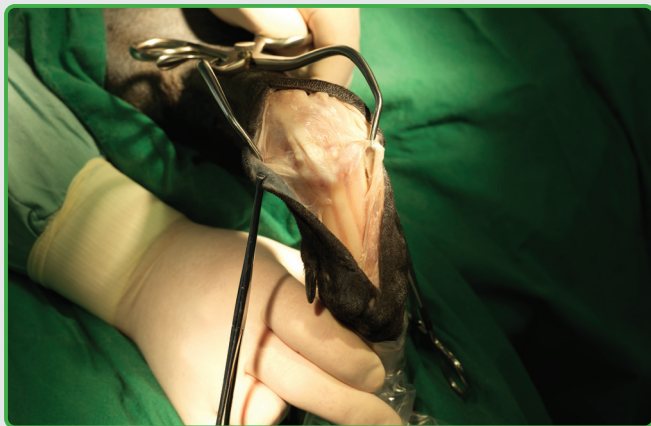
PCA

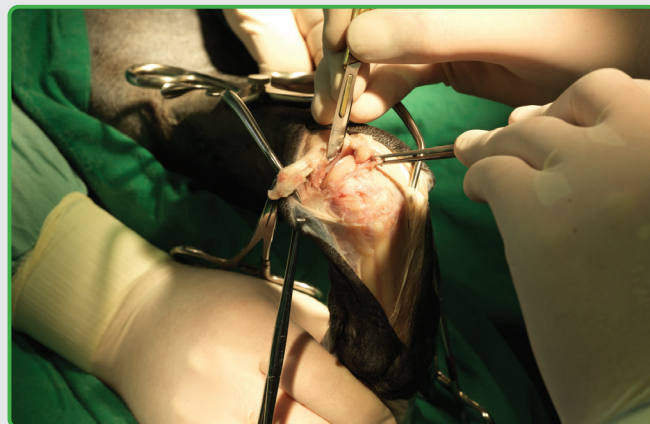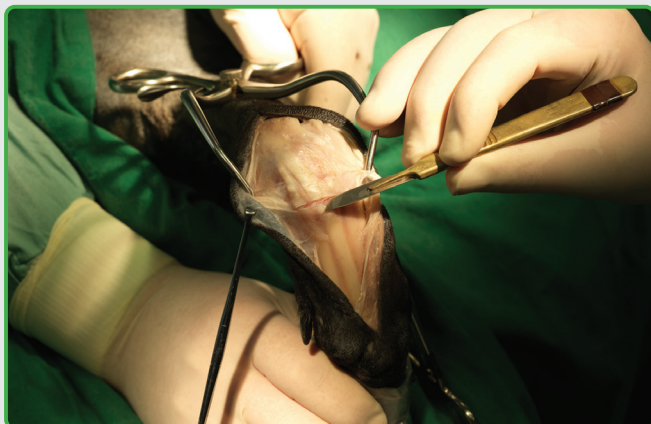Guía del usuario



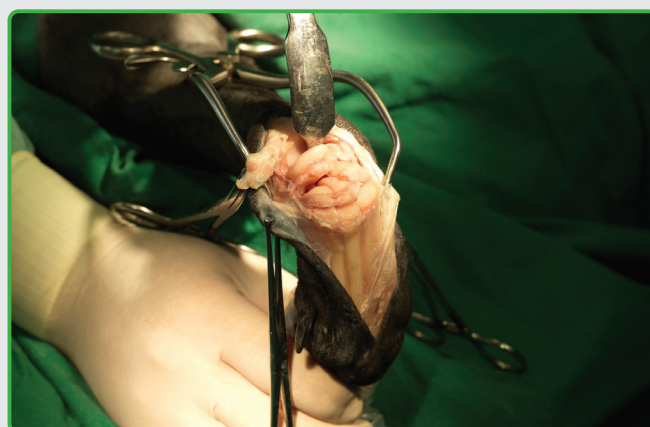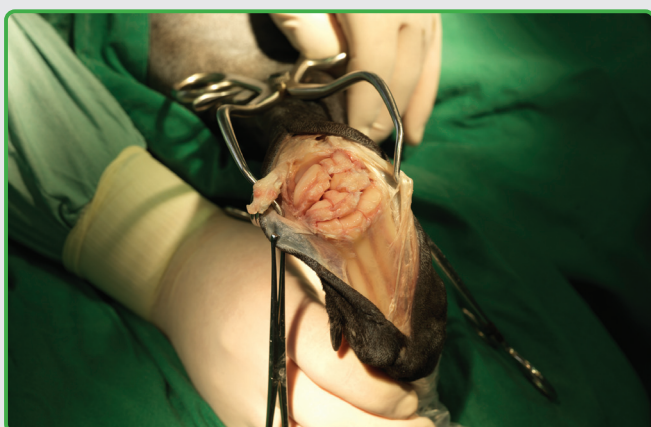
- 1 Con el paciente en decúbito dorsal, se rasura el miembro desde la línea media dorsal hasta el extremo más distal, se colocan los paños de campo de forma que el miembro entero quede expuesto desde el hombro hasta el tarso. Un asistente hace rotar la extremidad de forma que el cirujano acceda fácilmente a la cara dorsal de la parte distal de la misma.
- 2 Se realiza una incisión centrada en el hueso carpo-radial, extendiéndola distalmente hasta justo antes de la articulación metacarpo-falangiana y proximalmente a una distancia similar, tomando precauciones para no cortar estructuras subyacentes – especialmente las ramas de las venas braquiales, proximalmente, y los tendones extensores digitales, distalmente.



- 3 Se identifican y se diseccionan los tendones extensores digitales colocando retractor Gelpi a nivel del carpo para sujetar estas importantes estructuras fuera del campo quirúrgico.
- 4 Se identifica la inserción del tendón del músculo extensor carpo radial.



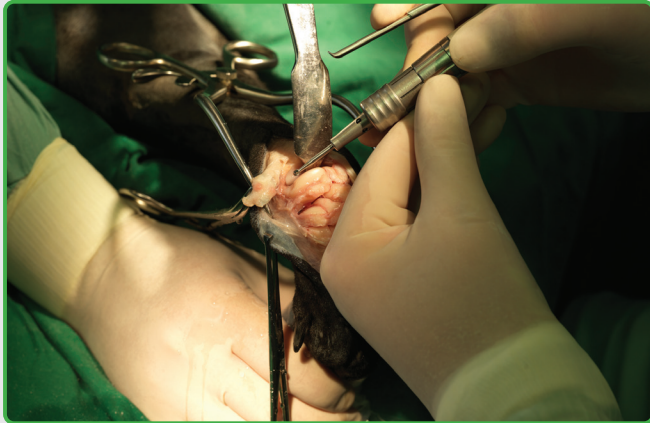
- 5 Se realiza una incisión a través de la inserción proximal del tendón del músculo extensor carpo radial y se retrae el tendón.
- 6 Mediante un bisturí afilado se identifican y se inciden las cápsulas de la articulación y los ligamentos dorsales de las tres partes de la articulación carpal (antebraquio-carpal, inter-carpal y carpo-metacarpiana). Este procedimiento requiere de un profundo conocimiento de la anatomía carpal. Evite en todo momento lesionar los tendones extensores, estructuras vasculares y los ligamentos colaterales, que deben de ser preservados.



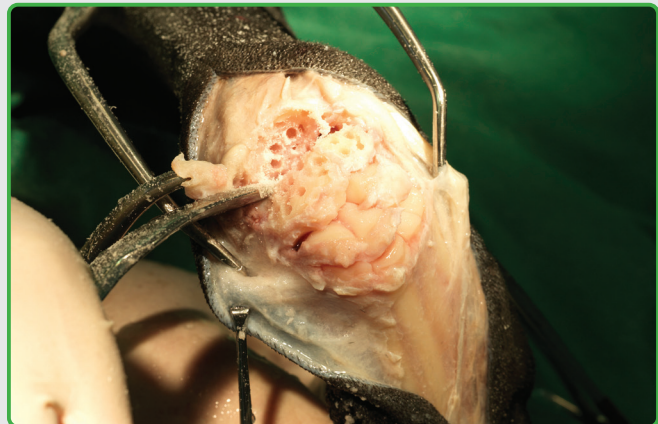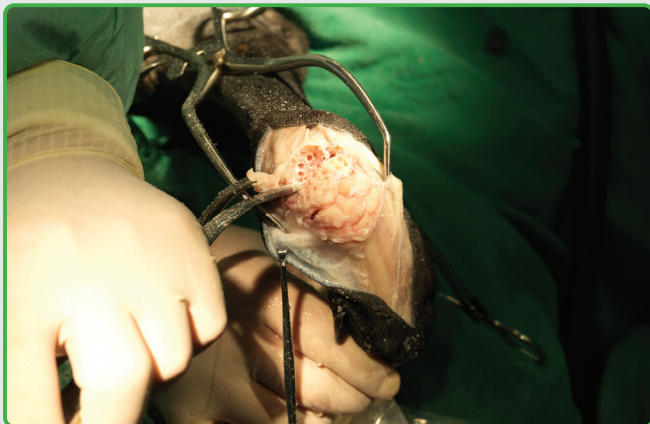
- 7 Se completa la disección – todos los huesos carpales deben quedar expuestos y ofrecer un fácil acceso.
- 8 Para obtener un acceso quirúrgico más amplio a la superficie de la articulación flexionamos el carpo con un retractor Hohmann.

PCA

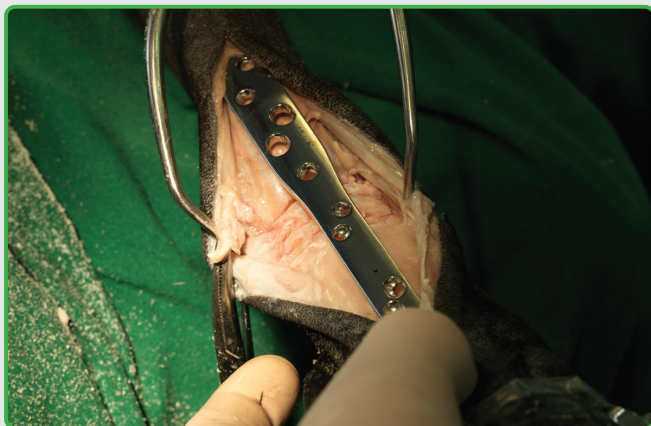
Guía del usuario



- 9** Se procede a desbridar cada superficie articular de su cartílago hasta que el hueso sangre, teniendo en cuenta que es especialmente difícil ver sangrar los huesos más pequeños. Se han descrito varias técnicas para retirar el cartílago – el método más fácil y rápido para conseguir buenos resultados consiste en el uso de una fresadora de columna.

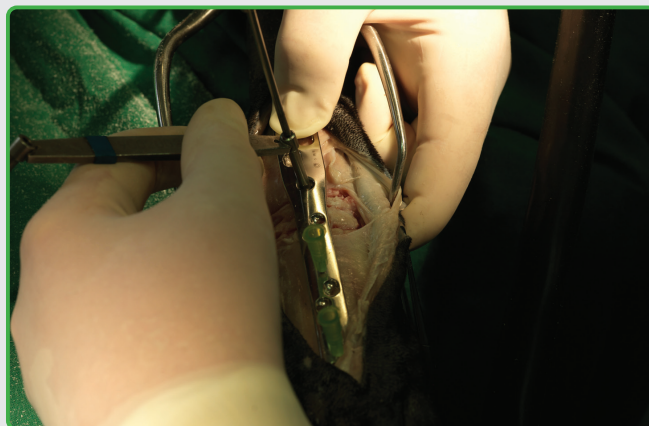
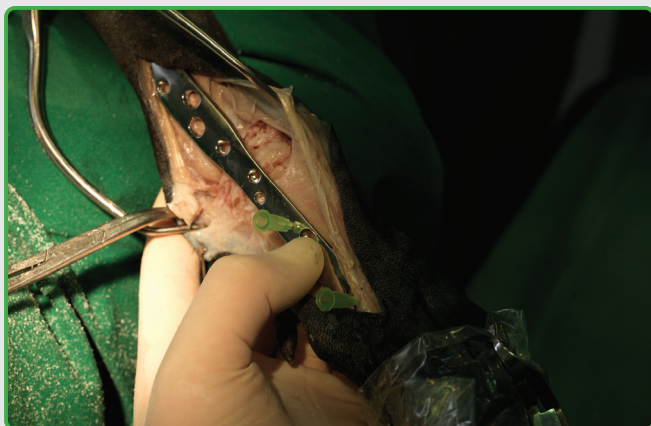
- 10** Una vez retirado todo el cartílago articular, se taladran numerosos pequeños agujeros de 1 a 2 mm de profundidad para crear una red tipo “colmena” o “queso suizo” que facilitará la revascularización.



- 11** La placa PCA Sin Inmovilización de tamaño adecuado se coloca en el hueso de forma que la quilla del reverso quede entre el tercer y cuarto metacarpianos. El agujero central redondo (el número 5 contando desde arriba) debe de quedar directamente sobre el hueso carpo-radial.

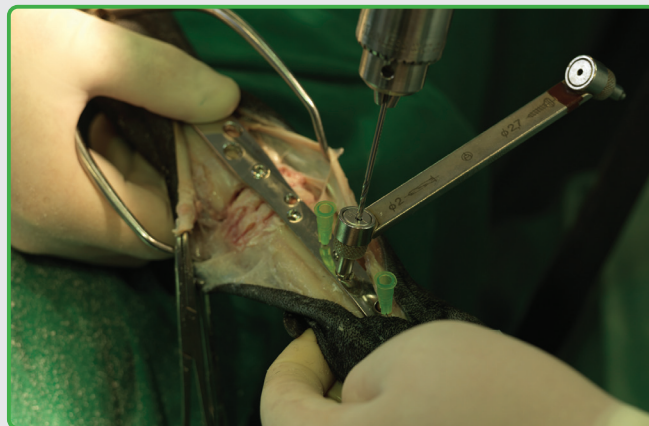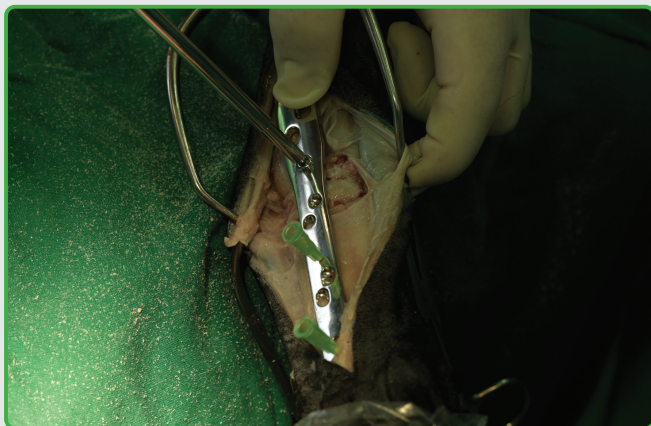(La parte proximal de la placa PCA Sin Inmovilización – sobre el agujero del tornillo carpo radial (agujero #5) es idéntico en todos los tamaños de las placas mientras que varía la longitud de la porción distal. En referencia a la radiografía prequirúrgica dorso-palmar, el cirujano debe seleccionar la placa más larga posible que más se acomode sobre los metacarpianos 3 y 4).



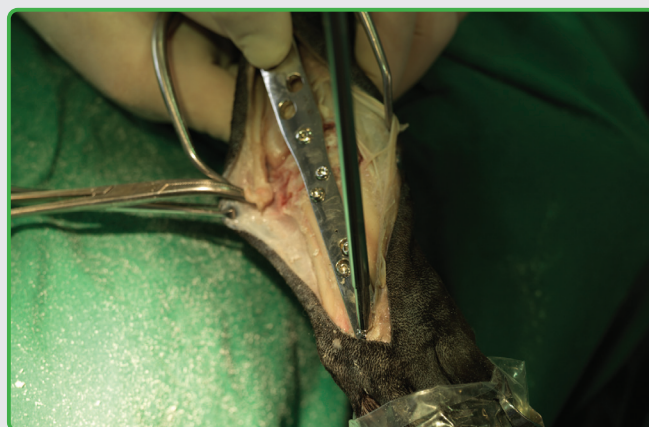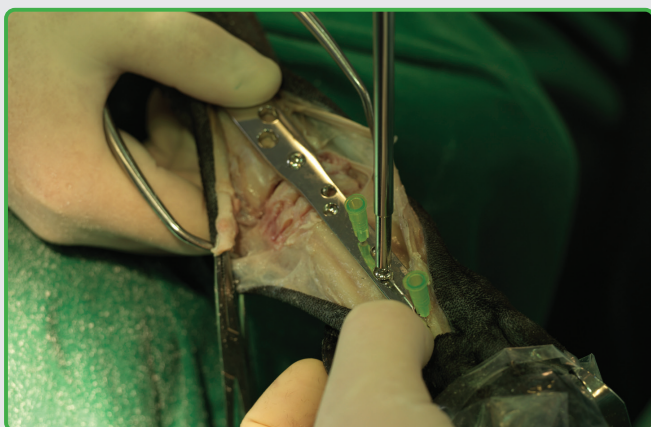
- 12** La alineación central de la placa se mantiene colocando entre los metacarpianos 3 y 4 dos agujas hipodérmicas de 21G a través de los pequeños agujeros de la placa. (Las agujas hipodérmicas se pueden sustituir por alambres de artrodesis o de Kirschner).
- 13** El carpo y la placa se sujetan alineados mientras se efectúa un agujero de 2,5mm a través del quinto agujero de la placa situado sobre el hueso carpo radial.

PCA

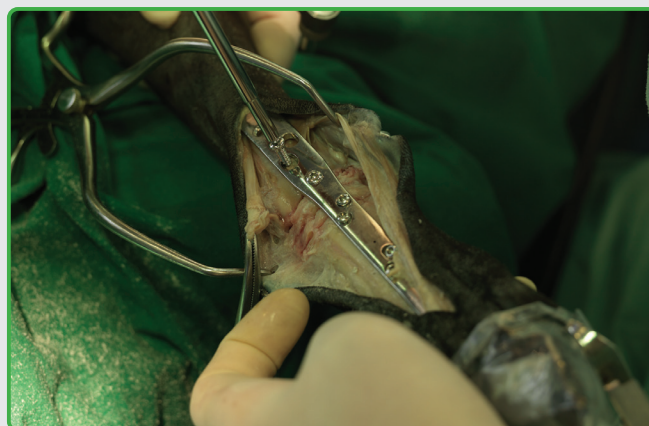
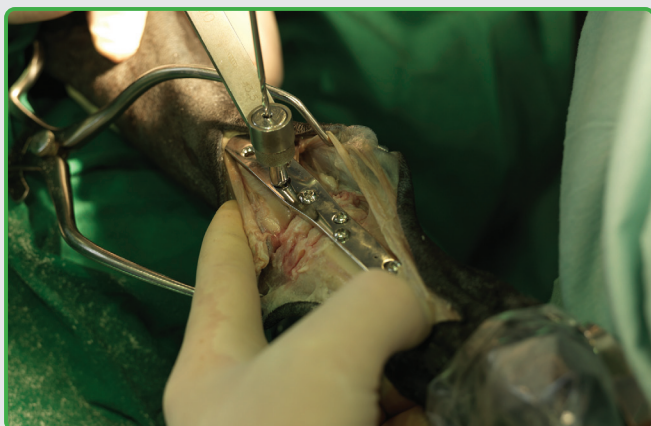Guía del usuario



- 14 Se coloca un tornillo de la longitud adecuada – el tornillo se atornilla hasta tocar la placa aunque en esta fase de la intervención TODAVÍA NO se aprieta totalmente.
- 15 Se coloca el siguiente par de tornillos en el par central de agujeros distales, que son orificios ovales de compresión. Se utiliza una guía de broca estándar de compresión con una broca de 2,0mm. Los agujeros distales se encuentran ligeramente inclinados para permitir un mejor posicionamiento de los tornillos en el hueso metacarpiano.



- 16** Es importante que los dos pares de tornillos centrales estén colocados antes de proceder a apretarlos con firmeza. En este punto se retiran las agujas hipodérmicas/alambres, o éstos quedarán atrapados al fijar los primeros tornillos. Preste especial atención al apretar los tornillos en los metacarpianos ya que éstos son huesos pequeños y es fácil ejercer demasiada presión.
- 17** Los dos pares de tornillos metacarpianos restantes se colocan utilizando una guía neutral y una broca de 2,0mm procurando respetar las inclinaciones de los tornillos distales – el primer par de orificios tiene una inclinación respecto a la perpendicular de 10 grados, el segundo par de 20 grados y el par más distal de 30 grados.

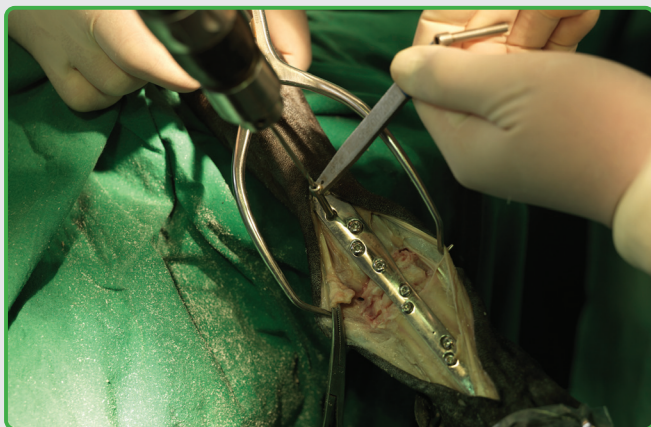


- 18** La placa y la parte distal del carpo, ahora firmemente fijada, debe alinearse adecuadamente antes de proceder a realizar el primer agujero en el radio distal utilizando el extremo de compresión de una guía de broca estándar y una broca de 2,5mm.
- 19** Se coloca un tornillo de la longitud adecuada SIN APRETARLO COMPLETAMENTE TODAVÍA.

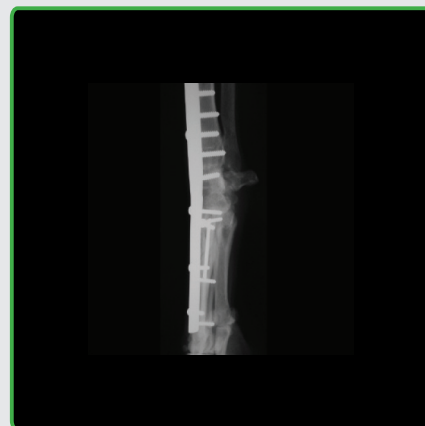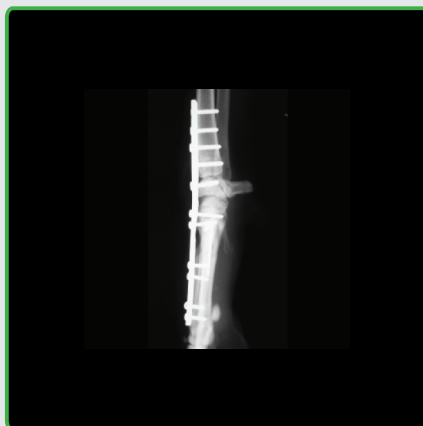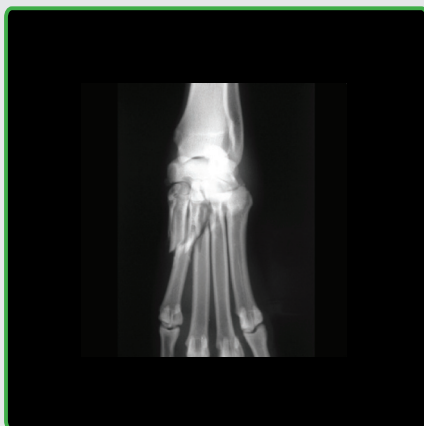
PCA

Guía del usuario

(En este punto, se obtiene un autoinjerto de hueso esponjoso de la metáfisis proximal del húmero ipsilateral. El injerto se coloca en cada espacio articular del carpo y se procede a fijar definitivamente los tornillos de 3,5mm).



- 20 Se taladran los orificios para el resto de los tornillos y se colocan en el radio distal utilizando una técnica estándar antes de liberar los tendones extensores de los retractores Gelpi. El tendón que se ha seccionado previamente de la inserción del extensor carpo radial se sustituye y se sutura antes de proceder al cierre convencional de la herida. Se aplica un ligero vendaje para controlar la inflamación de la herida que se podrá retirar pasados 5-7 días desde la intervención.



Radiografías cedidas por John Ferguson BVM&S Cert SAO MRCVS, East Neuk Veterinary Surgery.

- 21 Radiografía preoperatoria.
22 Radiografía realizada inmediatamente después de la intervención.
23 Radiografía a las 7 semanas y media de la intervención.



Notas



Horizontal lines for note-taking

Distribuidor exclusivo en España y Portugal:

B | BRAUN
SHARING EXPERTISE

B. Braun VetCare S.A.

B. Braun VetCare S.A. | Ctra. Terrassa, 121 | 08191 Rubí (Barcelona)
Servicio Atención Clientes | Teléfono 902 47 47 01 | Telefax: 902 48 48 01
atencioncliente.vetcare@braun.com | www.bbraun-veterinaria.es



Orthomed (UK) Ltd
23 Mountjoy Road
Edgerton
Huddersfield
W Yorkshire HD1 5QB

Tel: +44 (0) 845 045 0259
Fax: +44 (0) 845 603 2456

info@orthomed.co.uk

Orthomed North America Inc.
927 Azalea Lane
Suite A
Vero Beach
Florida
32963

Tel: +1 772-492-0111
Fax: +1 772-492-0444

mike@orthomed.co.uk

Orthomed Technology GmbH
Am Schaafredder 17
24568 Kaltenkirchen
Germany

Tel: +49 (0) 4191 8030013
Fax: +49 (0) 4191 8030014

info@orthomedeu.com

Orthomed (SA) Pty Ltd
Plot 90, Henry St
Shere A.H
Pretoria
0042

Tel: +27 (0) 83 227 8181
Fax: +27 (0) 86 649 0686

info@orthomedsa.co.za

MVET0244EQ

www.orthomed.co.uk