

# Placa para la artrodesis parcial del carpo (ParCA)

 Guía del usuario



# ParCA

## Guía del usuario


### Introducción

El esguince de tercer grado del fibrocartilago carpiano palmar causa dolor, cojera, subluxación y osteoartritis como secuelas inevitables de la lesión (Farrow, 1977). La carga causada por saltos o caídas puede resultar en hiperextensión o valgo, causando inestabilidad carpal (Willer et al., 1990). La artrodesis pancarpal (PCA) es el tratamiento recomendado para el fracaso del ligamento palmar (Parker et al., 1981), aunque en los casos en que la lesión del ligamento implica únicamente la articulación carpal media y/o la articulación carpometacarpiana, se ha demostrado que la artrodesis parcial del carpo (ParCA) restablece la estabilidad palmar y la función del miembro (Newton, 1985). El método ParCA tiene la ventaja biomecánica sobre el PCA de que se mantiene el movimiento antebraquiocarpiano durante la marcha (Haburjak et al., 2003). Las técnicas descritas para el ParCA incluyen el uso de una placa en forma de "T" (Smith et al., 1991), clavos cruzados (Haburjak et al., 2003), clavos intramedulares o únicamente por coaptación externa (Slocum et al., 1982, Gambardella et al., 1982). Sea cual sea la técnica, se recomienda realizar coaptación externa entre cuatro y ocho semanas posteriores a la cirugía para evitar el fracaso del implante. Desafortunadamente, la necesidad de una coaptación prolongada se asocia frecuentemente a complicaciones importantes (Oakley, 1999, Anderson et al., 2000).

Hasta la actualidad, las técnicas con placas de fijación para la ParCA han utilizado placas "T", empleando dos tornillos colocados en el hueso carpo radial y la unión a un solo hueso metacarpiano (III). Hay limitaciones técnicas para el uso de placas T convencionales para la ParCA asociadas a resultados poco funcionales o a la cojera permanente. El carpo se hiperextiende al superar la extensión normal de 10-15 grados de un perro en estación. Esto significa que las placas "T" tradicionales aplicadas al hueso carpo radial pueden afectar a la apófisis estiloides y a la zona cráneo distal del radio durante la estación, provocando que se afloje la placa, lesión ósea, osteoartritis exacerbada, efusión y cojera. Los intentos de colocar placas "T" tradicionales más distalmente en el hueso carpo radial para evitar estos efectos, suele resultar en un pobre agarre del hueso carpo radial e incluso en un incremento del riesgo de fractura, aflojamiento de los tornillos e incluso en el fracaso de la artrodesis.

### Características del diseño

Las placas ParCA están fabricadas con acero inoxidable quirúrgico de grado 316LVM; identificadas con número de lote y fabricadas según la regulación internacionalmente reconocida ASTM. Cada lote de materia prima es sometido a una prueba de corrosión intercrystalina de acuerdo con la normativa ASTM A262. La gama consta de siete tamaños de placas ParCA que se pueden identificar en la plantilla de la contraportada (también disponible online en [www.orthomed.co.uk](http://www.orthomed.co.uk)). Los implantes Orthomed ParCA son la primera gama de placas diseñadas especialmente para la artrodesis carpiana canina. La placa tiene características únicas de diseño que las hace ideales para esta cirugía.



La parte superior de la placa está biselada en 60 grados y lateralmente rebajada para evitar el contacto con la cara cráneo distal o la apófisis estiloides del radio. Los orificios de la placa proximal tienen un ángulo de sesenta grados proximalmente para permitir un posicionamiento más distal que las placas convencionales en los huesos carpo radial y cubital, y al mismo tiempo comprometer el cuerpo de estos huesos de forma efectiva para un óptimo agarre del tornillo. Ambas características de diseño evitan los impactos de la placa con la apófisis del estiloides y la zona cráneo distal del radio durante el desplazamiento.

Proximalmente hay 3 orificios en la placa. Un orificio central híbrido (orificio #2) que admite un tornillo neutral cortical de 2,0, 2,4, o 2,7mm en placas de tamaño más pequeños, tornillos de 2,4 o 2,7mm en placas de

mayor tamaño y de 2,7 o 3,5mm para razas gigantes (véase la plantilla con los tamaños de los agujeros para los tornillos para cada placa). Los orificios #1 y #3 son agujeros de compresión ovalados permitiendo la colocación de un segundo y tercer tornillos como soporte en el hueso carpo radial. Admiten tornillos de 2,0mm en placas pequeñas y tornillos de 2,7mm en placas más grandes. La compresión y la estabilidad a través de la articulación del hueso radio cúbito-carpiano estimula la cicatrización ósea primaria en un esfuerzo para promover una mínima formación de callo entre estos huesos de la articulación antebraquiocarpiana que se ha preservado. Gracias a la facilidad de la aplicación de los tornillos en los agujeros #1 y #3 en compresión en el cúbito o como soporte en el radio, un único diseño de placa puede ser aplicado tanto en la izquierda como en la derecha del carpo. Los agujeros proximales de las placas aumentan la distancia entre ellas en un milímetro de forma incremental al aumentar el tamaño de la placa. Hay un agujero simple de 0,8mm que atraviesa la placa inmediatamente por debajo del orificio redondo central (orificio #2) que permite atravesarla hacia el espacio inmediatamente distal al hueso radio carpiano con una aguja de Kirschner o aguja hipodérmica para definir la posición óptima longitudinal de la placa y mantener una correcta alineación de la placa durante su posicionamiento.

Distalmente hay tres pares de agujeros para tornillos (orificios #4 al #9). Estos agujeros admiten tornillos de 2,0mm en placas pequeñas y tornillos de 2,7mm en placas de mayor tamaño (vease la plantilla para opciones placa/tornillo). El par de agujeros proximal está situado cerca de la línea media en un ángulo de 10 grados, el par del medio está algo más desplazado y angulado a 20 grados y el par de agujeros más distal está significativamente separado de la línea media y en un ángulo de 30 grados. Estas modificaciones optimizan el contacto hueso-tornillo y se adaptan a la divergencia anatómica distal entre el tercer y el cuarto metacarpianos. La fijación biomecánica congruente del implante a lo largo de casi toda la longitud de dos metacarpianos minimizará el riesgo de fractura metacarpiana. La parte inferior del implante está suavemente moldeada sin "escalones" que generen tensiones. Proximalmente, una superficie inferior curva se ajusta a los huesos carpianos. Distalmente, la superficie tiene forma de "quilla" para acomodar los caras dorsales del tercer y cuarto metacarpianos. Dos pequeños agujeros de 0,8mm atraviesan la longitud distal de la placa para alinear el eje de la placa directamente entre los metacarpianos tercero y cuarto y colocar los tornillos. La parte metacarpiana del implante incrementa su longitud en los tamaños más grandes para proporcionar una óptima cobertura a los

huesos metacarpianos (se recomienda que cubran aproximadamente el 80%). La parte distal de la placa tiene forma cónica para liberar la tensión de la piel durante el cierre de la herida y reducir el aumento de tensiones en la base de la placa.

## Referencias

Anderson, DM, White, RAS. (2000) Ischaemic bandage injuries: Anderson, DM, White, RAS. (2000) Ischaemic bandage injuries: A case series and review of the literature. *Veterinary Surgery* 29: 488 – 498

Clarke SP, Ferguson JF, Miller A (2008). Clinical evaluation of pancarpal arthrodesis using a castles plate in 11 dogs. *Veterinary Surgery* 2009, 38:852 - 860

Farrow, CS. (1977) Carpal sprain injury in the dog. *Journal of the American Veterinary Radiology Society*. 18: 38 - 44

Gambardella PC, Griffiths RC. (1982) Treatment of hyperextension injuries of the canine carpus. *Compendium of Continuing Education for the Practicing Veterinarian* 4: 127 – 131

Haburjak JJ, Lenehan TM, Davidson CD, Tarvin GB, Carlson KR, Hayes A. (2003) Treatment of carpometacarpal and middle carpal joint hyperextension injuries with partial carpal arthrodesis using a cross pin technique: 21 cases. *Veterinary and Comparative Orthopaedics and Traumatology* 16: 105 - 111

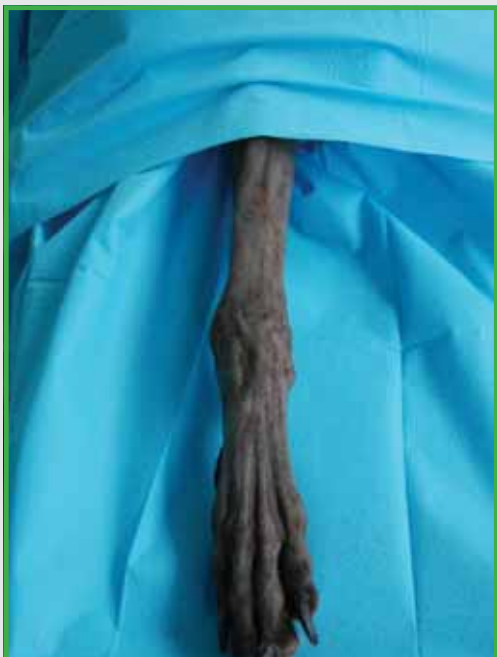Newton CD. Arthrodesis of the shoulder, elbow and carpus. In: Newton, Nunamaker DM, eds. *Textbook of small animal orthopaedics*. Philadelphia: JB Lippencott Co, 1985; 565-570  
Oakley, RE (1999) External coaptation. *Veterinary Clinics of North America*. 29 (5) 1083 – 1098

Parker RB, Brown SG, Wind AP. Pancarpal arthrodesis in the dog: a review of 45 cases. *Veterinary Surgery* 1981; 10: 35 -43

# ParCA

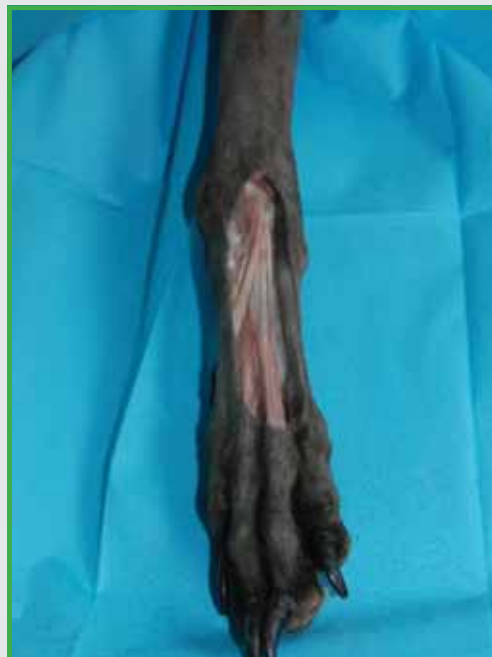## Guía del usuario

### Técnica quirúrgica



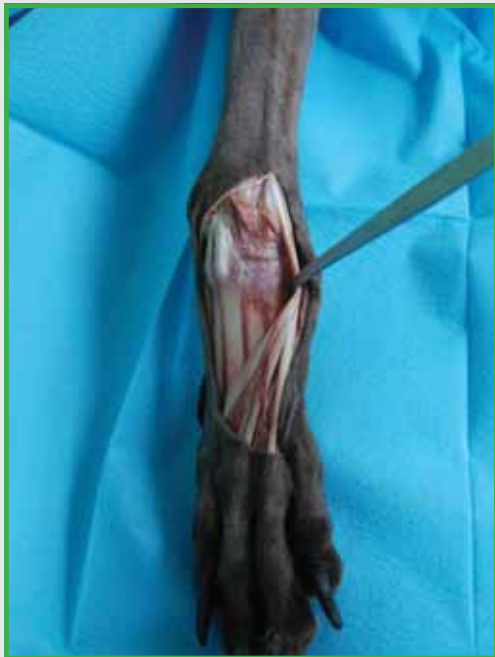01

Con el paciente en decúbito dorsal se rasura el miembro desde la línea dorsal media hasta los dedos y se cubre con paños estériles de forma que el miembro quede expuesto desde el codo hasta los dedos.



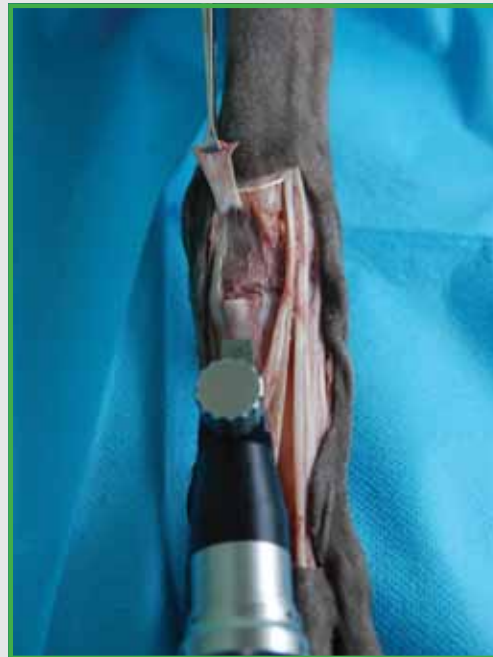02

Se practica una incisión curvilínea paramediana en la piel empezando a un centímetro proximalmente a la articulación antebraquiocarpiana, extendiéndola distalmente hasta justo antes de las articulaciones metacarpofalangeanas, procurando no cortar distalmente las ramificaciones venosas cefálicas, el retináculo extensor o los tendones extensores digitales.



**03**

Se localizan los tendones extensores digitales en la cara dorso-lateral de la mano. Se moviliza el tendón del abductor pollicis longus y se retrae próximo-medialmente. Los tendones extensores restantes se retraen lateralmente fuera del campo quirúrgico.



**04**

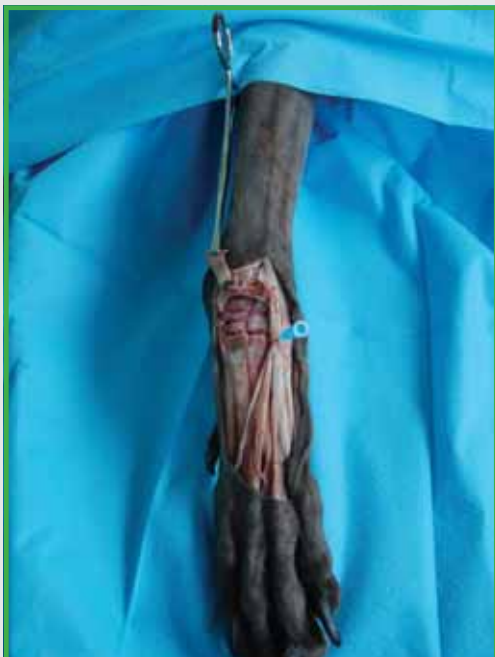Se localizan las dos inserciones del tendón del músculo extensor carpo radial respectivamente en las cabezas del II y III metacarpianos.

La inserción del músculo extensor carpo radial en el tercer hueso metacarpiano sólo se secciona en su inserción y se retrae proximalmente.

Se utiliza una sierra sagital o una fresadora de columna para allanar las cabezas del tercer y cuarto huesos metacarpianos para asegurar que la quilla de la placa se coloca plana sobre la longitud de los huesos metacarpianos.

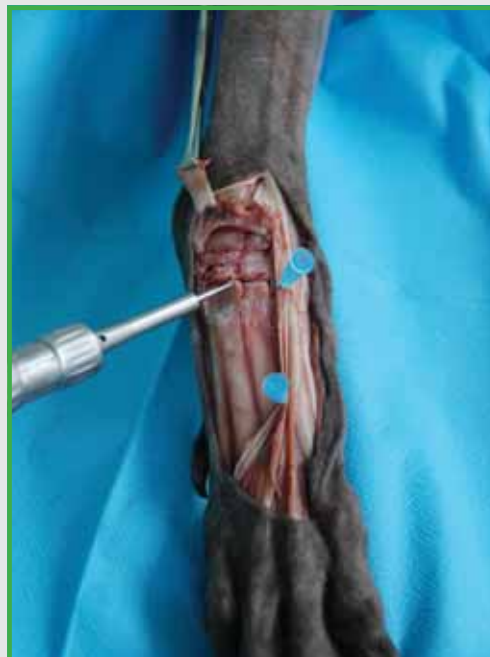# ParCA

## Guía del usuario



05

Se localizan e inciden las cápsulas y los ligamentos dorsales de las articulaciones carpo-metacarpianas e intercarpales con un bisturí o con electrocirugía monopolar.

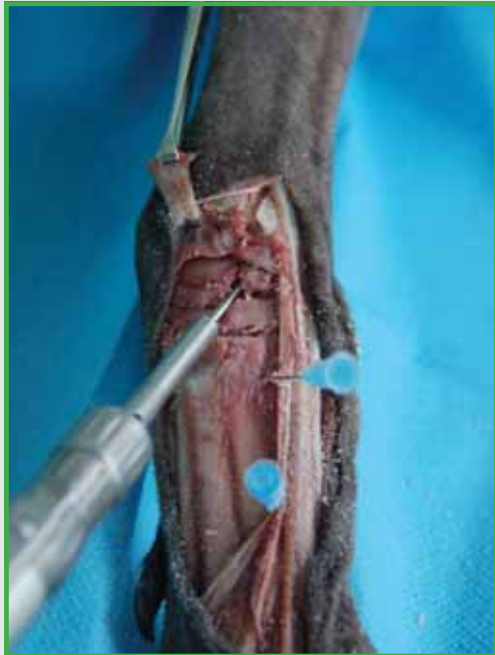

06

Se completa la disección- las articulaciones intercarpal y carpo-metacarpiana presentan fácil acceso mediante la flexión del carpo y el uso de retractores Hohmann.

Se procede a desbridar el cartílago articular del carpo metacarpiano y de las articulaciones metacarpianas con una fresadora de columna.

Una vez retirado todo el cartílago articular se taladran diversos agujeros pequeños de 1 a 2 mm de profundidad en cada articulación creando una red de tipo "panel de abeja" que actúan como canales vasculares.



**07**

Se desbrida cuidadosamente el cartílago desde la articulación del radio con el hueso carpo cubital a través de su superficie distal intentando preservar la máxima cantidad posible de hueso subcondral traumatizando en la menor medida posible el contorno articular de la articulación antebraquiocarpiana. A continuación se coloca el injerto óseo en la articulación intercarpiana y carpo-metacarpiana. Se pueden retraer de los tendones extensores mediante agujas hipodérmicas.

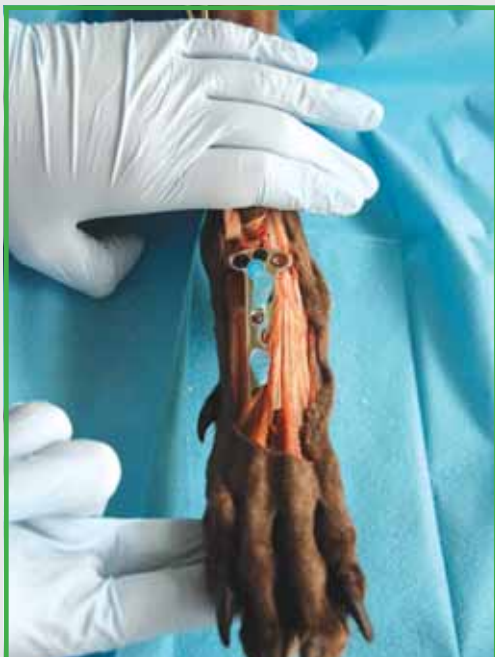

**08**

Se coloca en el hueso una placa ParCA del tamaño apropiado. La parte proximal de la placa se alinea de forma que los dos agujeros queden en línea con el hueso carpo-radial (escafoides) y un agujero alineado con el hueso carpo-cubital. Se desliza la placa distalmente hasta que se pueda introducir una aguja hiperdémica de 21G a través del orificio que se encuentra distal al agujero central proximal de la placa (orificio 2) emergiendo distalmente al hueso carpo-radial en la articulación intercarpal. La alineación central de la placa se mantiene entonces colocando dos agujas de 21G a través de los pequeños orificios de la placa entre los metacarpianos tercero y cuarto. Se dobla distalmente el bisel de la aguja proximal para no molestar a la broca.

# ParCA

## Guía del usuario



09

Con la placa sujeta en posición mediante las tres agujas hipodérmicas se extiende el carpo al máximo y se evalúa el contacto con el radio cráneo-distal y la apófisis estiloides del radio. Si el contacto ocurre se retirará la placa y se recolocará en una posición más distal.

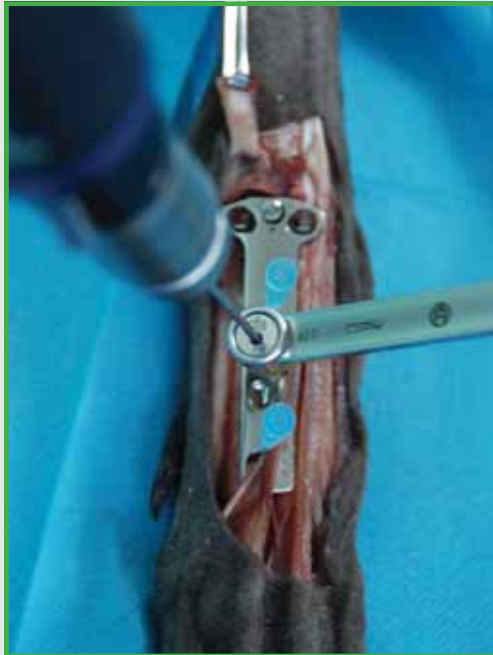**NOTA IMPORTANTE:** Los tornillos para los orificios 1, 2 y 3 deben de tener la misma longitud que la profundidad de los agujeros. No añada 2-4 mm como con los tornillos estándar o autorroscantes. Colocar tornillos más largos que la profundidad medida ocasiona el contacto de los tornillos colocados en los huesos carpo-radial y carpo-cubital cuando se flexiona el carpo, limitando la flexión y causando cojera y que se aflojen los tornillos.



10

El carpo y la placa ParCA se sujetan alineados mientras se taladra un agujero de 2mm a través del orificio número dos de la placa en un ángulo de aproximadamente 60 grados en dirección proximal en el cuerpo del hueso carpo-radial. Se mide el orificio y se coloca un tornillo cortical DE LA MISMA LONGITUD que la profundidad del agujero.



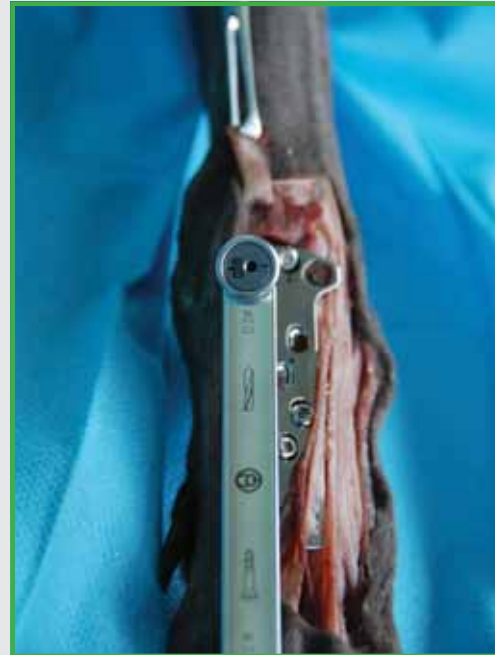

**11**

Los siguientes tornillos que se colocan corresponden a los agujeros 6 y 7, que son ovalados y de compresión.

Se utiliza una guía de broca estándar de compresión con una broca de 2,0 mm. Los agujeros distales están secuencialmente inclinados para proporcionar un mejor posicionamiento del tornillo en el hueso metacarpiano. Es importante que ambos tornillos centrales estén posicionados antes de apretar cualquiera de los dos.

En este punto de la cirugía se retiran las agujas hipodérmicas para que no queden atrapadas al atornillar los tornillos.



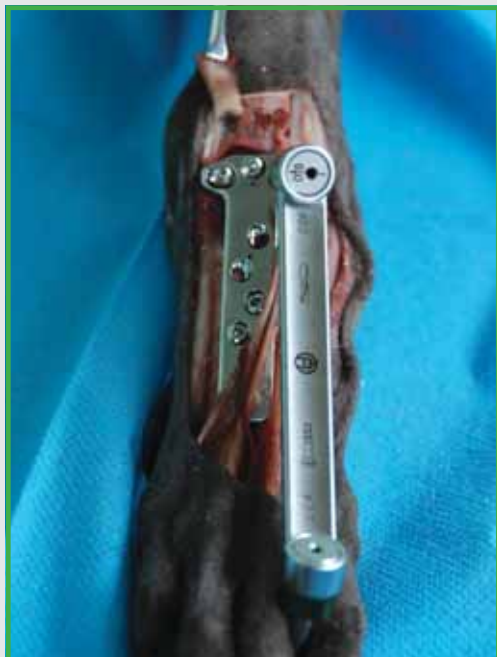**12**

Dependiendo de si se está operando el carpo derecho o el izquierdo, se colocará el segundo tornillo en el hueso carpo-radial (en el agujero 1 para el carpo izquierdo y en el agujero 3 para el carpo derecho). El tornillo se coloca como soporte. Se utiliza una guía de compresión estándar invertida y se perfora el hueso carpo radial, de nuevo en un ángulo proximal de 60 grados, en paralelo al tornillo #2.

Se mide el orificio y se coloca un tornillo cortical de la misma longitud que la profundidad del orificio.

# ParCA

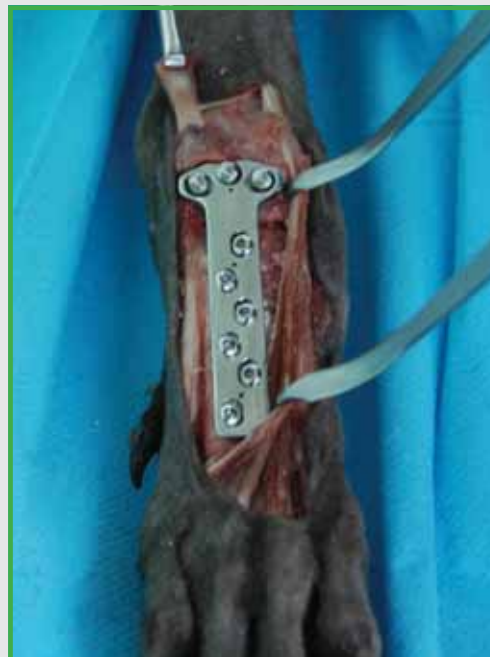## Guía del usuario



**13**

Dependiendo de si se está interviniendo el carpo izquierdo o el derecho, el tornillo del hueso carpo-cubital se coloca en el agujero 3 (carpo izquierdo) o en el agujero 1 (carpo derecho). Este tornillo se coloca en compresión usando una guía de broca estándar de compresión.

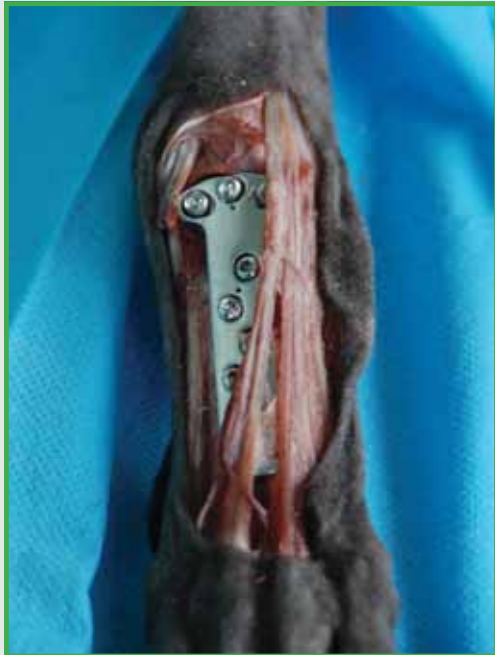El agujero se taladra en un ángulo de 60 grados en dirección proximal y paralelo al segundo tornillo del hueso carpo radial. Se mide la profundidad y se coloca un tornillo de la misma longitud que la profundidad medida. Se coloca el tornillo y se aprieta de manera que comprima el hueso carpo-cubital contra el hueso carpo-radial.



**14**

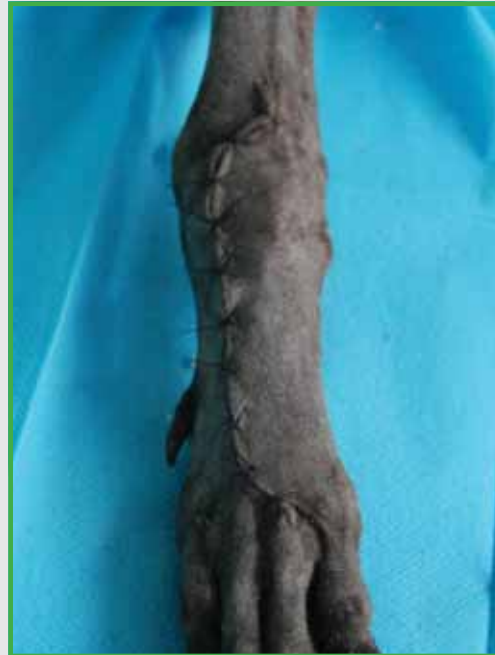Los dos pares de tornillos metacarpianos restantes se colocan mediante una guía neutral y una broca de 2,0 mm.

Procure respetar las inclinaciones de los agujeros distales – el primer par de agujeros se encuentra inclinado de la perpendicular a 10 grados, el tercer par, a 30 grados.



**15**

La inserción en el III metacarpiano del músculo extensor carpo-radial, previamente seccionado, se sutura con un material de polidioxanona en triple bucle a la inserción del tendón en el segundo metacarpiano.



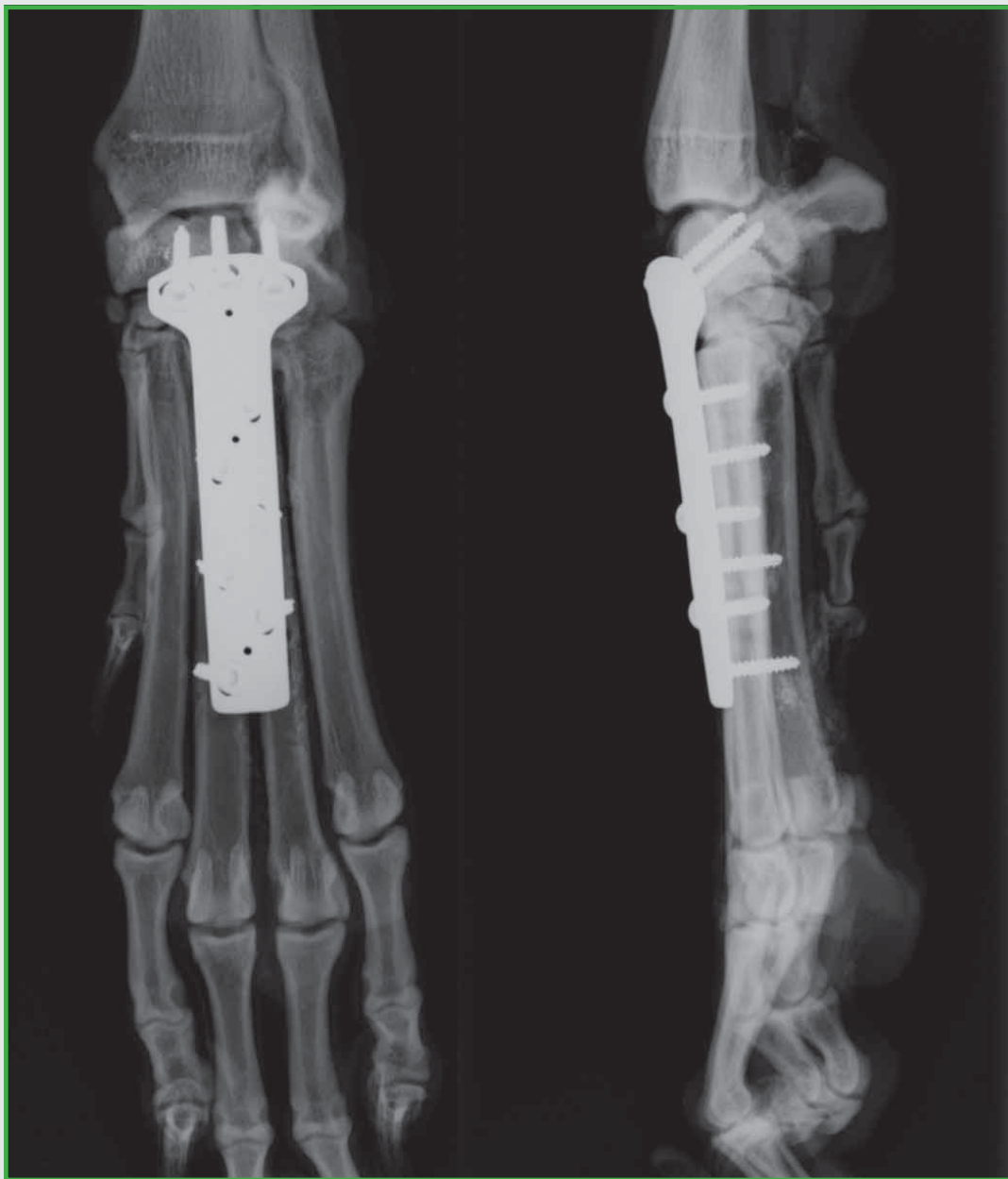**16**

Se cierra la herida y se aplica un vendaje ligero para controlar la inflamación, que puede ser retirado de 5-7 días después de la cirugía.

# ParCA

## Guía del Usuario

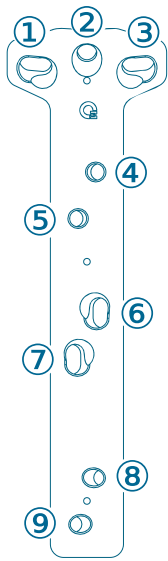
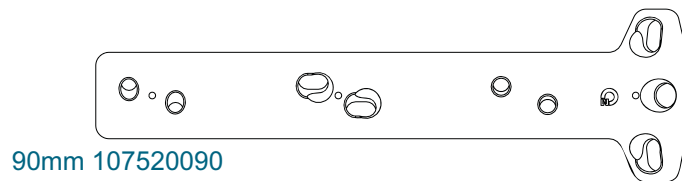
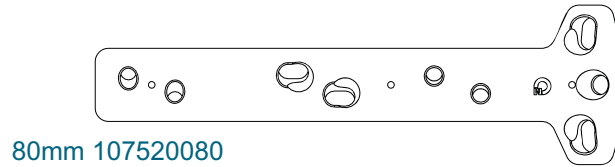
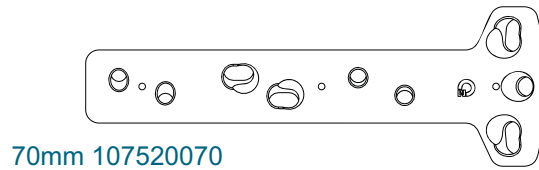
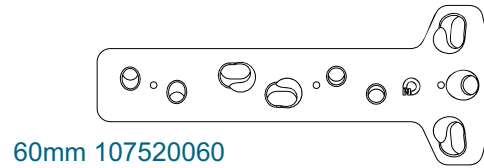
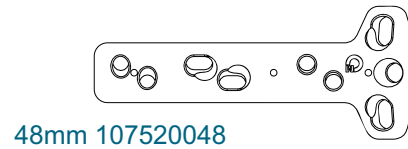
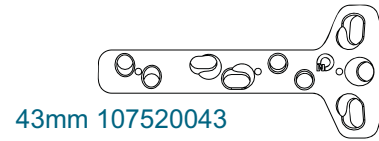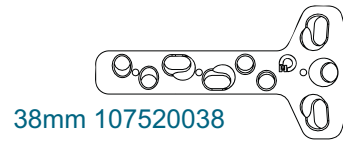---







Placas ParCA



TAMAÑO ADECUADO DE TORNILLOS

	107520038	107520043	107520048	107520060	107520070	107520080	107520090
	2.0 o 2.4 o 2.7mm			2.4 o 2.7mm		2.7 o 3.5mm	
&	2.0mm			2.7mm		2.7mm	
-	2.0mm			2.7mm		2.7mm	

0mm SIEMPRE CONFIRMAR ESCALA 100mm

## Orthomed (UK) Ltd

23 Mountjoy Road  
Edgerton  
Huddersfield  
W Yorkshire HD1 5QB

Tel: +44 (0) 845 045 0259  
Fax: +44 (0) 845 603 2456  
Email: [info@orthomed.co.uk](mailto:info@orthomed.co.uk)

**Distribuidor exclusivo en España y Portugal:**



## B. Braun VetCare S.A.

B. Braun VetCare S.A. | Ctra. Terrassa, 121 | 08191 Rubí (Barcelona)  
Servicio Atención Clientes | Teléfono 902 47 47 01 | Telefax: 902 48 48 01  
[atencioncliente.vetcare@braun.com](mailto:atencioncliente.vetcare@braun.com) | [www.bbraun-veterinaria.es](http://www.bbraun-veterinaria.es)

## Orthomed North America Inc.

927 Azalea Lane  
Suite A  
Vero Beach  
Florida 32963

Tel: +1 772-492-0111  
Fax: +1 772-492-0444  
Email: [mike@orthomed.co.uk](mailto:mike@orthomed.co.uk)

## Orthomed Technology GmbH

Am Schaafredder 17  
24568 Kaltenkirchen  
Germany

Tel: +49 (0) 4191 8030013  
Fax: +49 (0) 4191 8030014  
Email: [info@orthomedeu.com](mailto:info@orthomedeu.com)

## Orthomed (SA) Pty Ltd

Plot 90 Henry St  
Shere A.H  
Pretoria 0042

Tel: +27 (0) 83 227 8181  
Fax: +27 (0) 86 649 0686  
Email: [info@orthomedsa.co.za](mailto:info@orthomedsa.co.za)



**The home of  
Veterinary Orthopaedics**

[www.orthomed.co.uk](http://www.orthomed.co.uk)