



orthomed

·Placa SOP para TPLO·  
Guía del Usuario

Un desarrollo de IVOA

# SOP TPLO

## Guía del usuario



### Introducción

La tecnología de placas bloqueadas ha ido adquiriendo popularidad a lo largo de la última década en el campo de la ortopedia, tanto en cirugía humana como en veterinaria. Existe una variedad de razones para ello, aunque hasta la llegada del sistema SOP las placas utilizaban tornillos bloqueados para conseguir una estabilidad angular entre el tornillo y la placa.

El sistema original SOP combina una placa que permite un contorneado en seis direcciones para moldearla y torsionarla. El diseño de la placa utiliza un tornillo cortical normal y la bloquea. El cuidadoso desarrollo de la placa para poder utilizar un tornillo estándar, en combinación con la Guía del Usuario de SOP, ha creado un exitoso sistema de placas bloqueadas diseñado por cirujanos veterinarios para cirujanos veterinarios.

**La placa SOP TPLO es la evolución natural de la tecnología, proporcionando los siguientes beneficios sobre las placas tradicionales:**

- Las placas SOP TPLO son implantes bloqueados que solucionan los problemas de compromiso vascular por debajo de las placas de osteosíntesis.
- La estabilidad angular de los tornillos bloqueados es mucho más resistente a la extracción, por lo que se reduce significativamente el riesgo de fracaso del implante.
- Las placas SOP TPLO son rígidas y esto en combinación con la estabilidad angular que se consigue con los tornillos bloqueados, minimiza el riesgo de hundimiento del fragmento proximal tibial tras la fijación.
- Las placas SOP TPLO son simétricas – se elimina la necesidad de utilizar placas derecha/izquierda. Esto, unido al hecho de que se utilizan tornillos normales, conlleva la reducción de costes en stock de implantes.
- Las placas de 3,5mm SOP TPLO están diseñadas para ser utilizadas con sierras de osteotomía de 18mm, 24mm y 30mm lo cual las convierte en apropiadas para su uso en un amplio rango

de pacientes a partir de los 15 kilos aproximadamente. Para pacientes más pesados (desde los 35 kilos aproximadamente) la placa SOP TPLO se complementa con una placa SOP estándar de 4 o 5 agujeros de 3,5mm.

**El sistema SOP TPLO se diferencia de las placas de TPLO convencionales. A continuación se exponen algunas de las preguntas más frecuentes:**

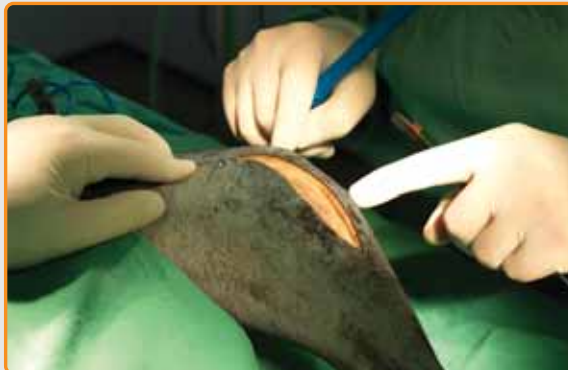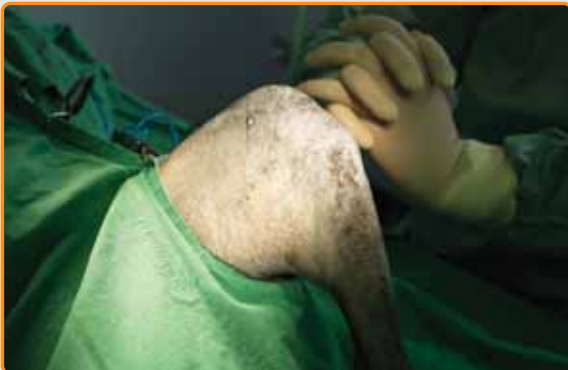- “La placa tiene un aspecto voluminoso.”- Ciertamente se trata de una placa más gruesa que algunas de las placas TPLO convencionales. A pesar de ello, la experiencia inicial, en la que se incluye un perro de 12,5 kg, no ha revelado problemas relacionados con la oclusión de los tejidos blandos sobre la placa o prominencias del implante después de la cirugía.
- “No hay agujeros de compresión.”- las placas bloqueadas actúan invariablemente a modo de implantes de soporte por lo que no cabe posibilidad alguna de compresión dinámica con un sistema de placas bloqueadas. La osteotomía curva es inherentemente muy estable y el uso de fórceps de reducción en punta, como se muestra en ésta guía del usuario, asegura la consecución y el mantenimiento de una reducción excelente y precisa durante la aplicación de la placa.
- “La placa no se puede moldear.”- No es necesario el moldeado preciso de las placas bloqueadas y el hecho de que parte o la totalidad de la placa sobresalga del hueso un milímetro o dos no tiene ninguna consecuencia.
- “Los tornillos proximales no se pueden dirigir de manera que se alejen de la articulación de la rodilla.” – la placa ha sido diseñada para evitar la afectación involuntaria de la articulación de la rodilla, incluso en animales relativamente pequeños. Una parte inherente al procedimiento TPLO es la realización de una osteotomía con una posición adecuada de la tibia y perpendicular al eje largo sagital del hueso. La osteotomía actúa como referencia para la colocación de la placa. La longitud de la placa aplicada al eje medial de la tibia asegura que el tornillo no se pueda dirigir “demasiado arriba” y el posicionamiento del punto marcado con el láser en la placa directamente sobre

la osteotomía evita la translocación proximal involuntaria de la placa.

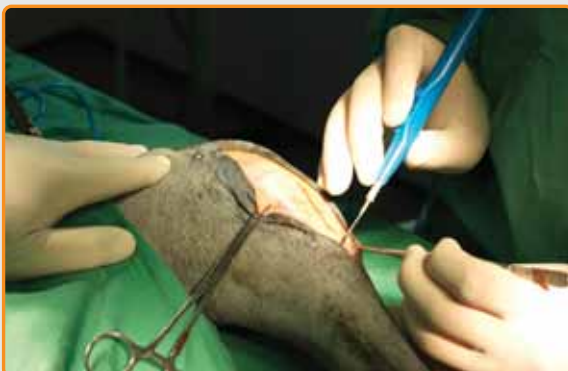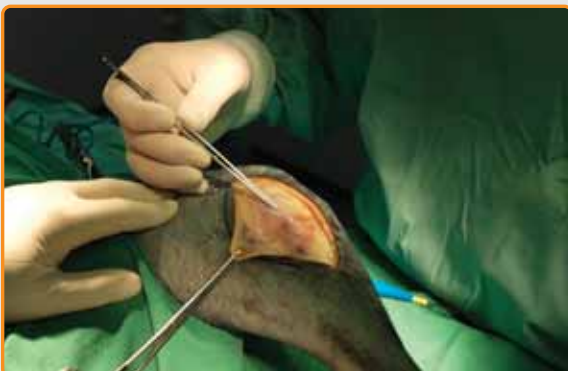- “El tornillo proximal caudal invade la fosa proximal de la tibia y puede lesionar la arteria poplítea.”- Con los tejidos blandos retraídos adecuadamente – tal como muestra ésta guía, o de forma convencional utilizando gasas estériles – la salida de esta broca o tornillo es visible, de forma que la lesión de la arteria poplítea o cualquier otra estructura caudal de la rodilla únicamente ocurrirá a causa de un evidente error humano.

# SOP TPLO

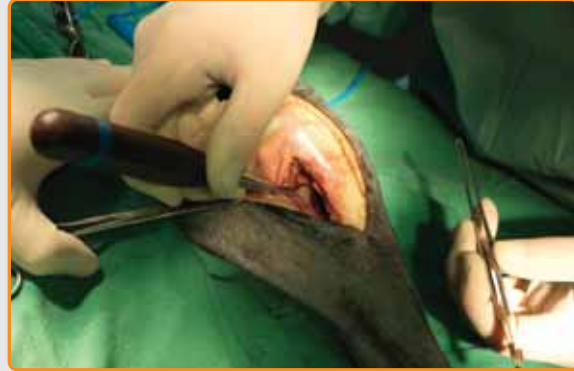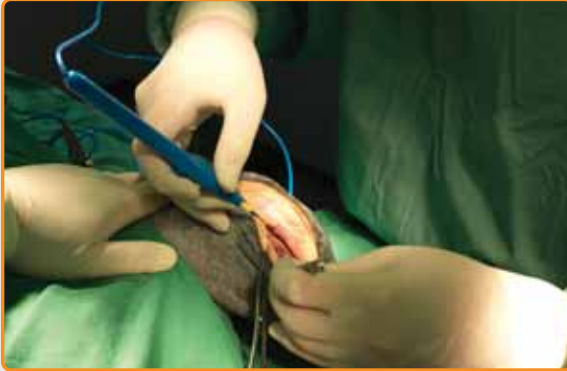
## Guía del usuario



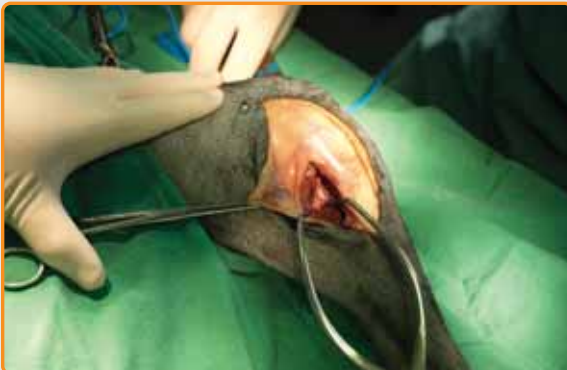- 1 Se posiciona al paciente en decúbito dorsal y se colocan paños de campo de forma que el pie quede libre y el cirujano tenga acceso a todos los aspectos del miembro entre el tarso y el fémur distal.
- 2 Mediante electrocirugía, se realiza una incisión en la cara cráneo-medial del miembro empezando aproximadamente a nivel del extremo proximal de la rótula y extendiéndola distalmente hacia el extremo de la cresta tibial.



- 3 Con los bordes de la incisión retraídos se profundiza la incisión proximalmente, mediante una incisión pararrotuliana a aproximadamente dos milímetros medial al extremo del ligamento rotuliano. La incisión se practica únicamente en el cojinete graso infrapatelar – no es necesario penetrar la articulación a menos que se requiera una inspección de las estructuras intrarticulares.
- 4 Se extiende la misma incisión distalmente hacia el hueso y longitudinalmente sobre la cresta tibial.



- 5 Se identifica la fascia gruesa profunda, incluyendo el tendón *pes anserinus* y se retira para exponer la cara medial de la tibia y el ligamento colateral medial. Si las circunstancias lo requieren se puede proceder a la técnica estándar de liberación del menisco.
- 6 Se practica una incisión a lo largo del extremo caudomedial de la tibia para permitir la elevación perióstica de los músculos de la cara caudal de la tibia proximal. Se aconseja realizar la disección tan cerca como sea posible del hueso evitando lesionar los vasos y nervios adyacentes.

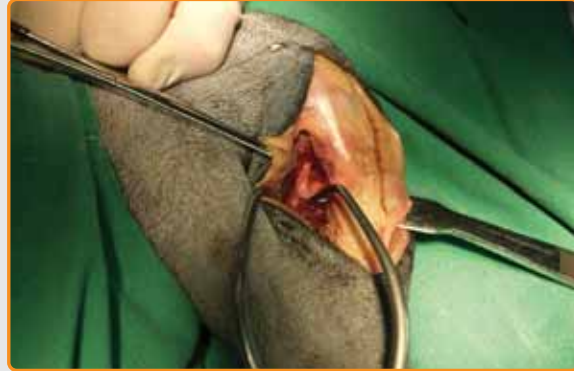
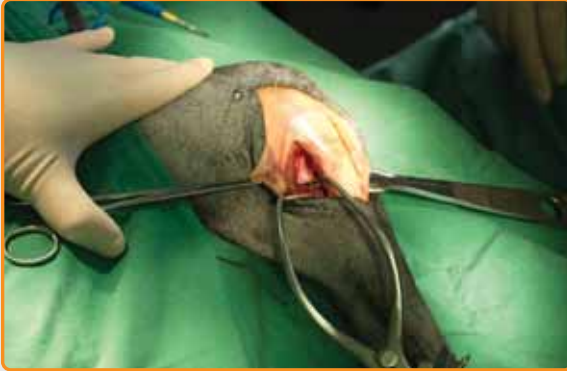
- 7 Se colocan retractores autorretentivos Gelpi para retraer los tejidos blandos lejos del hueso. Se realiza una segunda incisión a lo largo de la cara cráneo-lateral de la cresta tibial, que se expondrá mediante un elevador perióstico.

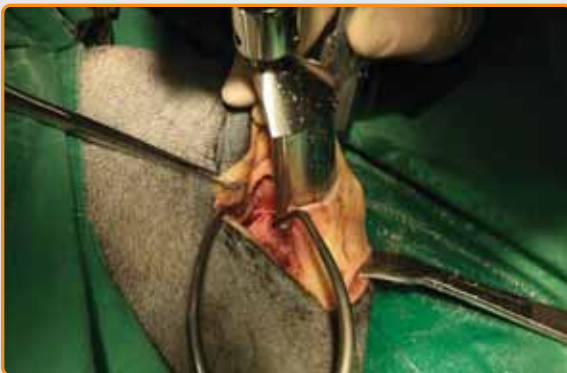La técnica original de TPLO describe el uso de gasas estériles para mantener retraídos los tejidos blandos. Sin embargo, Farrel et al. (2009), publicaron un estudio in vitro demostrando que se generaban importantes residuos de algodón durante la acción de la sierra de osteotomía – lo cual es una fuente potencial de infección y reacción a cuerpos extraños. El mismo autor argumenta que las lesiones iatrogénicas provocadas por la sierra son relativamente mínimas y la técnica aquí descrita resulta de los descubrimientos de la investigación de Farrel (evaluación ex vivo del efecto de la osteotomía en la meseta tibial en los tejidos blandos circundantes de la tibia proximal con y sin el uso de gasas protectoras. Vet. Surg 38 issue 5:636-644, 2009).

# SOP TPLO

## Guía del usuario



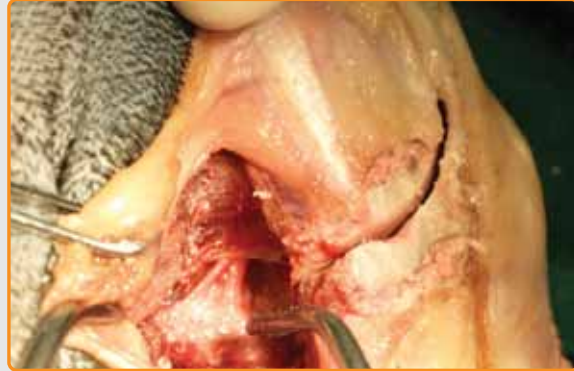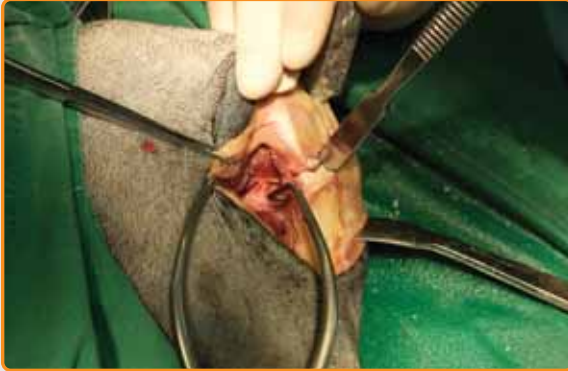- 8 Como muestra la imagen, se mantiene la retracción del músculo tibial craneal mediante la colocación de un retractor Hohmann.
- 9 La proximidad de las estructuras neurovasculares caudales, así como la eficacia de éste método de retracción son evidentes.



- 10 El miembro se extiende en la mesa de operaciones con la rodilla y el tarso flexionados 90 grados para imitar la posición que se tomó para las mediciones radiográficas. Con la sierra oscilante sujeta en posición perpendicular a la mesa (y por tanto, perpendicular al plano sagital del miembro) se inicia la osteotomía.

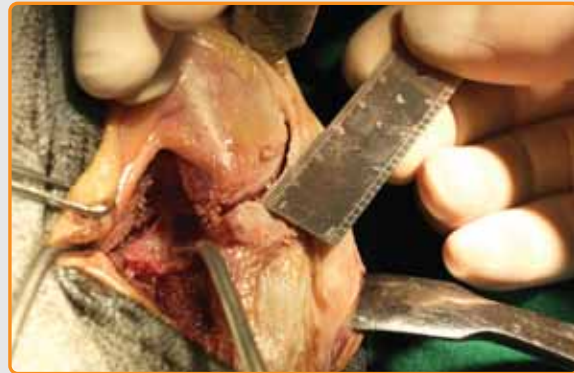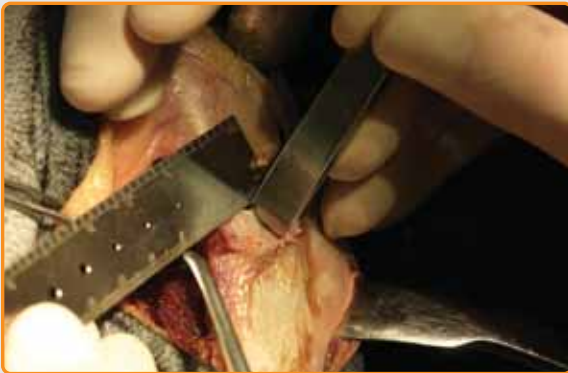El efecto variable de la posición de la osteotomía se ha explicado en varias publicaciones. Inicialmente se aconseja utilizar una hoja de sierra del tamaño apropiado que debería de “salir” por la cortical caudal a noventa grados, aunque para obtener mejores resultados, el cirujano debe tratar de colocar el centro de la hoja sobre el centro de rotación de la articulación de la rodilla, (Kowaleski et al. “El efecto de la posición en la Osteotomía de Nivelación de la Meseta Tibial en subluxación craneal tibial, un estudio in vitro”. Vet Surg 34 issue 4, 332-336, 2005).

(La técnica original de TPLO de Slocum empleaba una plantilla de corte pero Bell and Ness, en su trabajo: “¿Tiene la plantilla influencia en la cirugía de osteotomía de nivelación de la meseta tibial?”, Vet Surg 36 issue 3: 228-233, 2007, demostraron que el uso de una plantilla no mejoraba la precisión de la rutina de la cirugía TPLO).



**11** Antes de alcanzar la corteza distal se interrumpe la osteotomía. Mediante una mínima elevación se expone una área del hueso y se utiliza un osteotomo para realizar una marca superficial a través de la osteotomía curva.

**12** Detalle de las marcas a ambos lados de la osteotomía.

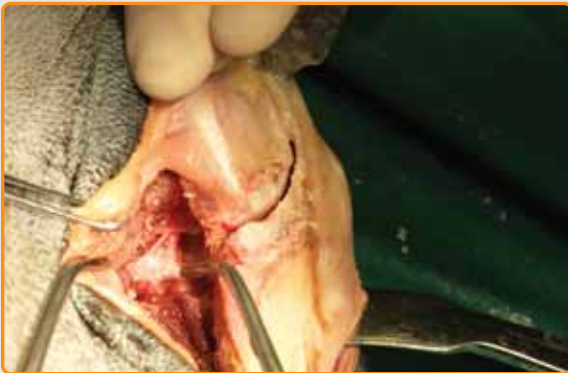

**13** Se realiza una segunda marca con el osteotomo utilizando una regla y las medidas tomadas en las radiografías de planificación de la cirugía.

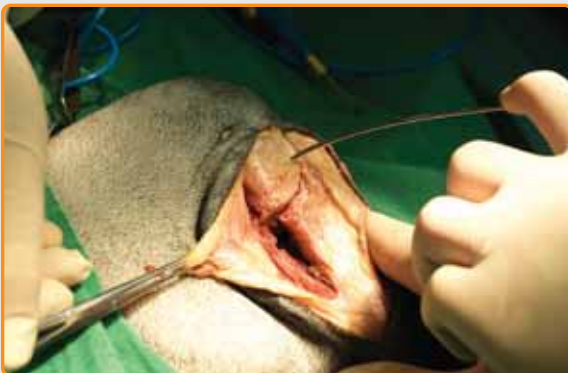**14** La marca se mide de nuevo para asegurar que no se han cometido errores ni inexactitudes.

# SOP TPLO

## Guía del usuario

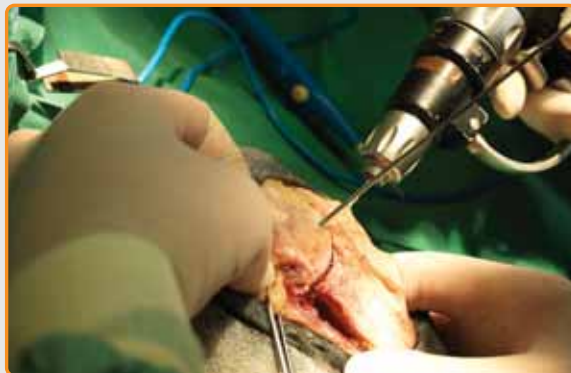

- 15** Se completa la osteotomía utilizando la sierra oscilante. Al quedar libre, se puede observar el fragmento tibial proximal. Se introduce profundamente una aguja gruesa en el fragmento proximal con precaución para no penetrar la cortical distal.

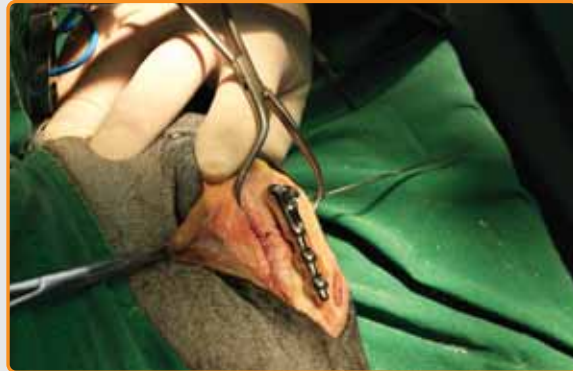
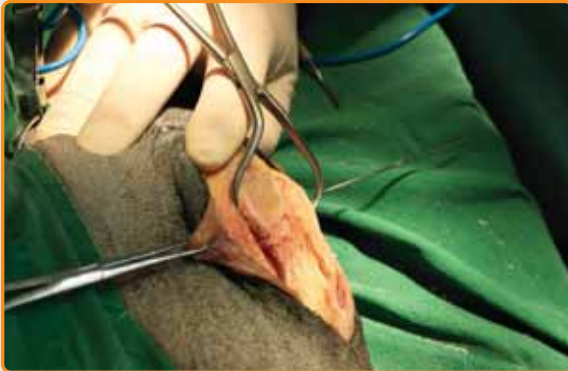
- 16** Se utiliza la aguja a modo de empuñadura para rotar el fragmento proximal tibial hasta que las marcas de medición queden alineadas. Esto nos indica que la meseta tibial está nivelada.

- 17** Se introduce una segunda aguja más fina en la parte más proximal de la cresta tibial para mantener la rotación y reducción anatómica del fragmento.



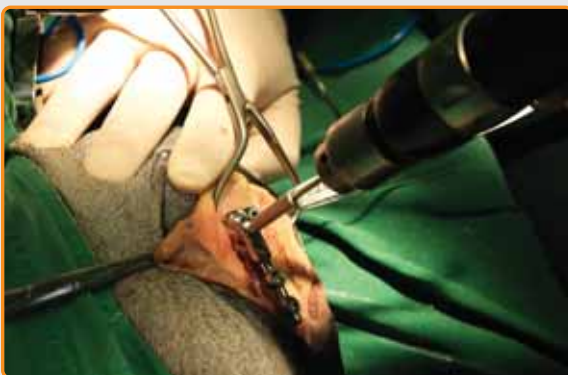



- 18 Se aplican fórceps de reducción puntiagudos para mantener una reducción precisa, segura, y aplicar compresión en la osteotomía.
- 19 Se coloca la placa en la cara medial de la tibia.

**El correcto posicionamiento y alineación de la placa es esencial**

- la marca láser en la placa debe de estar directamente sobre la osteotomía
- la placa debe descansar lo más plana posible sobre el hueso
- la placa debe estar situada lo suficientemente craneal para que permita al tornillo caudal acoplar la esquina caudal medial de la tibia proximal
- la parte distal de la placa debe de alinearse con el eje largo de la tibia y colocarse cerca del borde caudal del hueso
- muy ocasionalmente es necesario (por ejemplo, en perros pequeños) doblar la placa entre los agujeros 5 y 6 distalmente. Aparte de esta excepción, la placa no debería de moldearse ni modificarse de ninguna otra forma.



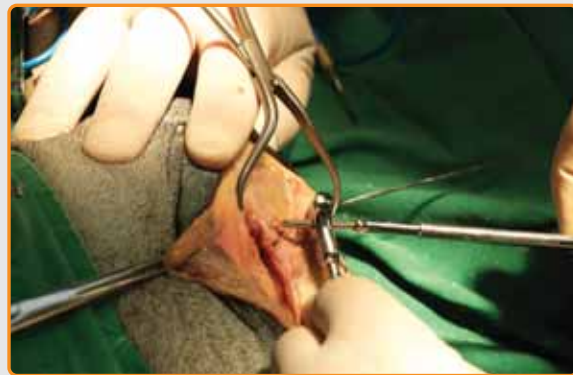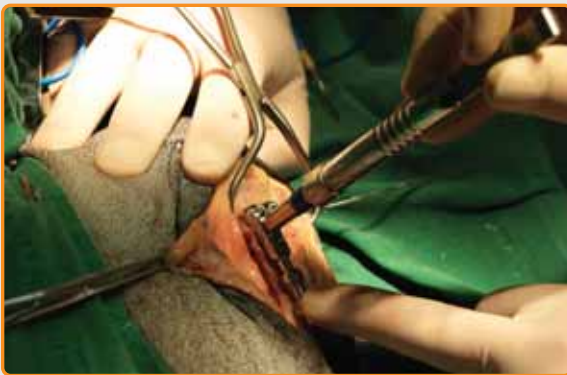- 20 Se procede a taladrar el primer agujero una vez confirmada la correcta posición y alineación de la placa. Asegúrese de que selecciona la guía de broca SOP adecuada y que está completa y firmemente acoplada a la placa antes de perforar.

# SOP TPLO

## Guía del usuario

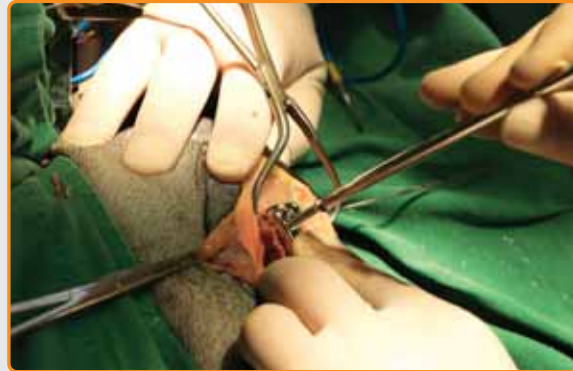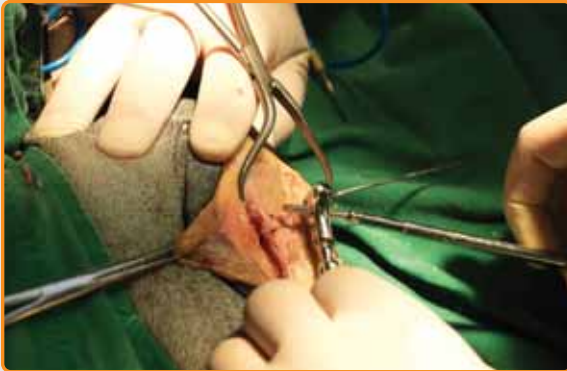
Es esencial seguir el orden correcto de colocación de los tornillos

- orden de los tornillos: 3, 1, 2, 5, 4, 6
- taladre y coloque los tornillos de uno en uno

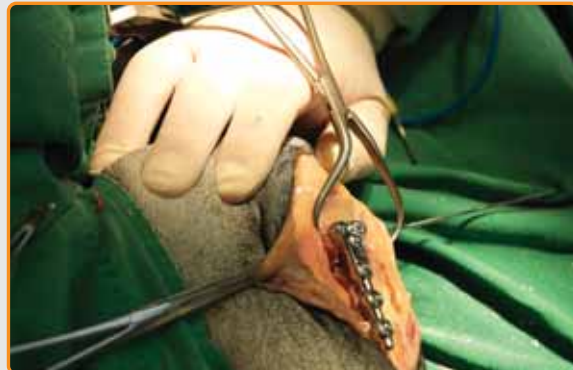
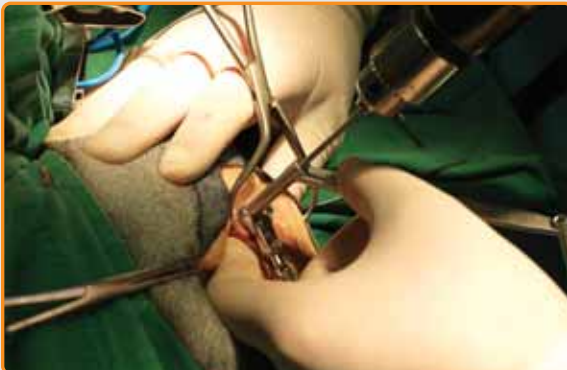
**21** Se mide y selecciona el tornillo adecuado. Se pueden utilizar tornillos monocorticales con las placas bloqueadas. Por decisión del cirujano, se pueden utilizar tornillos monocorticales más cortos, especialmente para los agujeros 5 y 6 en perros pequeños. Aún así, los tornillos más proximales, especialmente en los agujeros 1, 2 y 3 se roscan en un hueso relativamente blando y esponjoso, con lo cual es recomendable colocar tornillos lo más largos posible y roscar en la máxima cantidad de hueso posible.

**22** Se coloca el primer tornillo por el orificio 3.



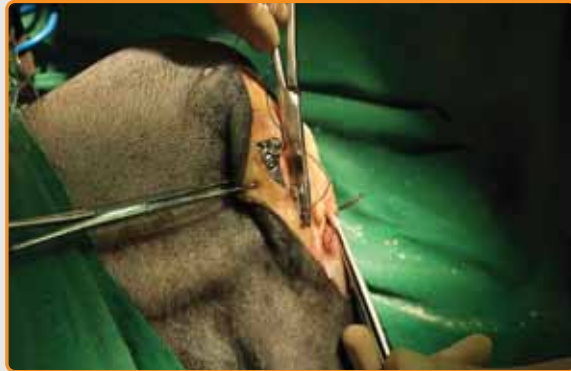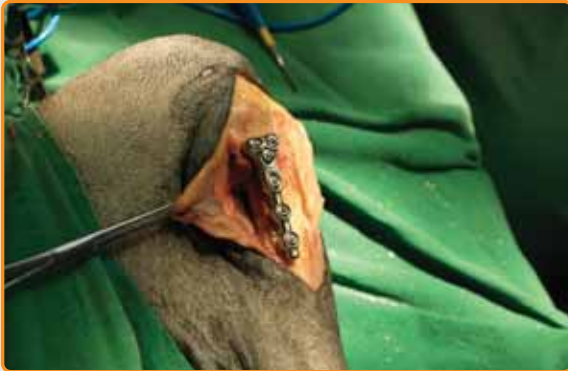- 23** El extremo saliente del tornillo se presenta al orificio previamente taladrado y se mantiene una firme presión mientras se atornilla con cuidado en dirección CONTRARIA A LAS AGUJAS DEL RELOJ.
- 24** Esto permitirá mover la placa lentamente hacia el hueso. Tan pronto como la placa se apoye en el hueso, la atornillaremos EN LA DIRECCIÓN DE LAS AGUJAS DEL RELOJ.



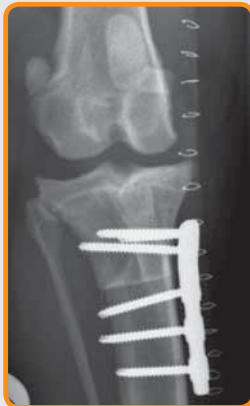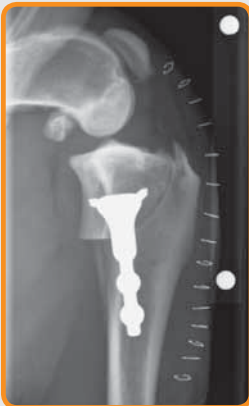- 25** Con la guía de broca SOP y utilizando la técnica estándar, se miden y se taladran los agujeros de forma sucesiva y se colocan uno a uno los tornillos siguiendo la secuencia correcta.
- 26** La imagen muestra la placa con los 6 tornillos colocados. La placa es ahora completamente segura.

# SOP TPLO

## Guía del usuario



- 27 Antes de proseguir con el cierre rutinario de la herida, se retira la aguja restante y las pinzas de reducción con puntas.
- 28 Aunque la placa es relativamente gruesa, su estrecho perfil y su longitud relativamente corta permite el fácil cierre de los tejidos blandos.



- 29 Radiografías lateral y caudo-craneal mostrando la posición correcta de la placa SOP TPLO.







**Distribuidor exclusivo en España y Portugal:**



**B. Braun VetCare S.A.**

B. Braun VetCare S.A. | Ctra. Terrassa, 121 | 08191 Rubí (Barcelona)  
Servicio Atención Clientes | Teléfono 902 47 47 01 | Telefax: 902 48 48 01  
atencioncliente.vetcare@braun.com | www.bbraun-veterinaria.es



**Patents Pending:**

GB0610630.6  
GB0709693.6  
PCT/B2007/001912  
EP07732933.2  
HK09106733

CN200780027302.6  
ZA2008/10100  
5213/KOLN/2008  
12/302586

Orthomed (UK) Ltd  
23 Mountjoy Road  
Edgerton  
Huddersfield  
W Yorkshire HD1 5QB

Tel: +44 (0) 845 045 0259  
Fax: +44 (0) 845 603 2456

info@orthomed.co.uk

Orthomed North America Inc.  
927 Azalea Lane  
Suite A  
Vero Beach  
Florida  
32963

Tel: +1 772-492-0111  
Fax: +1 772-492-0444

mike@orthomed.co.uk

Orthomed Technology GmbH  
Am Schaafredder 17  
24568 Kaltenkirchen  
Germany

Tel: +49 (0) 4191 8030013  
Fax: +49 (0) 4191 8030014

info@orthomedeu.com

Orthomed (SA) Pty Ltd  
Plot 90, Henry St  
Shere A.H  
Pretoria  
0042

Tel: +27 (0) 83 227 8181  
Fax: +27 (0) 86 649 0686

info@orthomedsa.co.za

MVET0242EQ

[www.orthomed.co.uk](http://www.orthomed.co.uk)